

Đánh giá đặc điểm siêu âm tim và cắt lớp vi tính liên quan đến kỹ thuật thay van động mạch chủ qua khoang liên sườn 2 đường mở ngực trước phải

Nguyễn Tiến Đông^{1*}, Ngô Vi Hải¹, Nguyễn Minh Ngọc², Nguyễn Sinh Hiền²

TÓM TẮT:

Mục tiêu: Đánh giá đặc điểm siêu âm tim và cắt lớp vi tính liên quan đến kỹ thuật thay van động mạch chủ ít xâm lấn qua khoang liên sườn 2 trước phải.

Phương pháp nghiên cứu: Nghiên cứu trên 74 bệnh nhân được mổ thay van động mạch chủ qua khoang liên sườn 2 trước phải tại bệnh viện Tim Hà Nội và bệnh viện Trung ương Quân Đội 108, thời gian từ tháng 10 năm 2019 đến tháng 12 năm 2022. Các bệnh nhân được siêu âm tim và chụp cắt lớp vi tính đa dãy trước mổ đánh giá dạng tổn thương van, đường kính vòng van, độ rộng khoang liên sườn.

Kết quả: Tỷ lệ hẹp van động mạch chủ đơn thuần là 55,4%, hẹp kết hợp hở 31,1%, hở van đơn thuần là 13,5%. Đường kính vòng van đo trên cắt lớp vi tính trung bình là $26,5 \pm 3,1$ mm (nhỏ nhất 20; lớn nhất 36); độ rộng khoang liên sườn 2 trung bình $18,1 \pm 3,1$ mm (nhỏ nhất 11; lớn nhất 25). Đường kính vòng van đo trên cắt lớp vi tính tương quan chặt chẽ với cỡ van thực tế ($r = 0,54$, $p < 0,001$); đo trên siêu âm tim có tương quan yếu và không có ý nghĩa thống kê. Cỡ van được thay nhỏ hơn đường kính vòng van đo trên cắt lớp vi tính trong hẹp van động mạch chủ đơn thuần là $4,8 \pm 2,7$ mm, hẹp kết hợp hở $5,7 \pm 2,0$ mm, hở van đơn thuần $7,2 \pm 2,9$ mm, trong đó sự khác biệt giữa hẹp van đơn thuần và hở van đơn thuần có ý nghĩa thống kê ($p = 0,01$).

Kết luận: Kỹ thuật thay van động mạch chủ ít xâm lấn qua khoang liên sườn 2 trước phải, có cắt xương sườn 3 là hợp lý về mặt giải phẫu ở người Việt Nam. Đường kính vòng van đo trên phim chụp cắt lớp vi tính có mối tương quan tuyến tính chặt chẽ với cỡ van được thay và có thể làm cơ sở ước tính cỡ van trước mổ.

Từ khóa: Thay van động mạch chủ, phẫu thuật ít xâm lấn, đường ngực trước phải, chụp cắt lớp vi tính đa dãy.

EVALUATION OF ECHOCARDIOGRAPHY AND COMPUTED TOMOGRAPHY CHARACTERISTICS RELATED TO AORTIC VALVE REPLACEMENT TECHNIQUE THROUGH THE RIGHT ANTERIOR THORACOTOMY AT THE 2ND INTERCOSTAL SPACE

ABSTRACT:

Objective: Evaluate echocardiographic and computed tomography characteristics related to minimally invasive aortic valve replacement technique through the right anterior thoracotomy at the 2nd intercostal space.

Methods: Study on 74 patients undergoing aortic valve replacement surgery through the right anterior thoracotomy at the 2nd intercostal space at

¹ Bệnh viện Trung ương Quân đội 108

² Viện tim Hà Nội

* Tác giả liên hệ: Nguyễn Tiến Đông,

Email: dongntd@gmail.com, Tel: 034983048016

Ngày gửi bài: 05/03/2024 Ngày chấp nhận đăng: 05/04/2024

Hanoi Heart Hospital and 108 Military Central Hospital, from October 2019 to December 2022. Patients underwent preoperative echocardiography and multiple slices computed tomography to assess the lessons of aortic valve, valve annulus diameter, and intercostal space width.

Results: The ratio of aortic valve stenosis is 55.4%, stenosis combined with regurgitation is 31.1%, and aortic regurgitation is 13.5%. The average valve annulus diameter on computed tomography scans is 26.5 ± 3.1 mm (smallest 20; largest 36); average 2nd intercostal space width 18.1 ± 3.1 mm (smallest 11; largest 25). Valve annulus diameter measured by computed tomography correlates closely with actual prosthetic valve size ($r = 0.54$, $p < 0.001$); measured by echocardiography had a weak correlation and not statistically significant. The prosthetic valve size to be replaced is smaller

than the valve annulus diameter measured on computed tomography, with an average of 4.8 ± 2.7 mm in aortic valve stenosis, 5.7 ± 2.0 mm in combined stenosis and regurgitation, and 7.2 ± 2.9 mm in aortic regurgitation, in which the difference between valve stenosis and regurgitation is statistically significant ($p = 0.01$).

Conclusions: Minimally invasive aortic valve replacement technique through the 2nd intercostal space right thoracotomy, with cutting the 3rd rib, is suitable for Vietnamese anatomy. Valve annulus diameter measured by computed tomography has a good linear correlation and can be a predictor for prosthetic valve size before surgery.

Key words: aortic valve replacement, minimally invasive surgery, right anterior thoracotomy, multiple slices computed tomography.

I. ĐẶT VẤN ĐỀ

Phẫu thuật thay van động mạch chủ (ĐMC) qua đường ngực trước phải là một phương pháp mổ ít xâm lấn ngày càng được áp dụng rộng rãi với một số ưu điểm so với mổ mở truyền thống là giảm thời gian nằm viện và tỷ lệ rung nhĩ sau mổ với tỷ lệ tử vong là tương đương¹. Siêu âm tim là một kỹ thuật thường quy được sử dụng để xem xét tổn thương và tiên lượng khó khăn phẫu thuật. Thêm vào đó, riêng với kỹ thuật này, một số tác giả khuyến nghị bổ sung thêm hình ảnh chụp cắt lớp vi tính trước mổ^{2,3}. Kỹ thuật có thể thực hiện qua khoang liên sườn 2 (KLS 2)⁴ hoặc KLS 3⁵, tuy nhiên, sự lựa chọn KLS tối ưu trong mổ chưa được đề cập trong các nghiên cứu, và một số tiêu chí đánh giá cận lâm sàng trước mổ còn chưa thống

nhất giữa các tác giả. Nghiên cứu của chúng tôi nhằm mục tiêu đánh giá một số đặc điểm của siêu âm tim và hình ảnh cắt lớp vi tính trước mổ có liên quan đến kỹ thuật thay van động mạch chủ ít xâm lấn qua khoang liên sườn 2 trước phải.

II. ĐỐI TƯỢNG VÀ PHƯƠNG PHÁP NGHIÊN CỨU

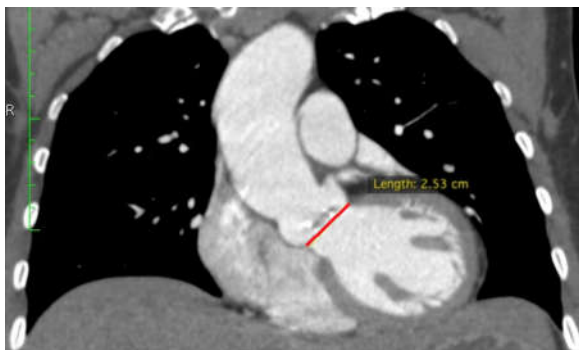
Đối tượng nghiên cứu

Nghiên cứu tiến hành trên 74 bệnh nhân (BN) được mổ thay van ĐMC qua khoang liên sườn 2 trước phải tại bệnh viện Tim Hà Nội và bệnh viện Trung ương Quân Đội 108, thời gian từ tháng 10 năm 2019 đến tháng 12 năm 2022.

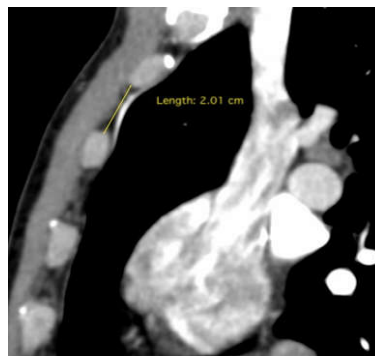
Phương pháp nghiên cứu: nghiên cứu mô tả, theo dõi dọc.

BN được siêu âm tim qua thành ngực thường quy để đánh giá tổn thương van ĐMC trước mổ. Chụp cắt lớp vi tính (CLVT) lồng ngực đã dây trước mổ được thực hiện ở tất cả các BN. Trong đó, đường kính vòng van là độ rộng lớn

nhất của điểm thấp nhất xoang valsava nối tiếp với đường ra thất trái trên mặt cắt Coronal. Độ rộng KLS 2 đo tại vị trí của ĐM vú trong phải (Hình 1).



Đường kính vòng van



Độ rộng KLS 2

Hình 1: Hình ảnh CLVT lồng ngực trước mổ

Trong mổ, BN được mổ với đường rạch da 4 -6 cm ngay trên xương sườn 3 vào khoang liên sườn 2, cắt xương sườn 3 kiểu hình chêm lún vào xương ức. Liệt tim bằng dung dịch Custodiol lạnh qua gốc ĐMC hoặc trực tiếp qua lỗ ĐM vành. Thay van ĐMC theo quy trình thông thường.

Số liệu được xử lý bằng phần mềm SPSS 23.0.

III. KẾT QUẢ

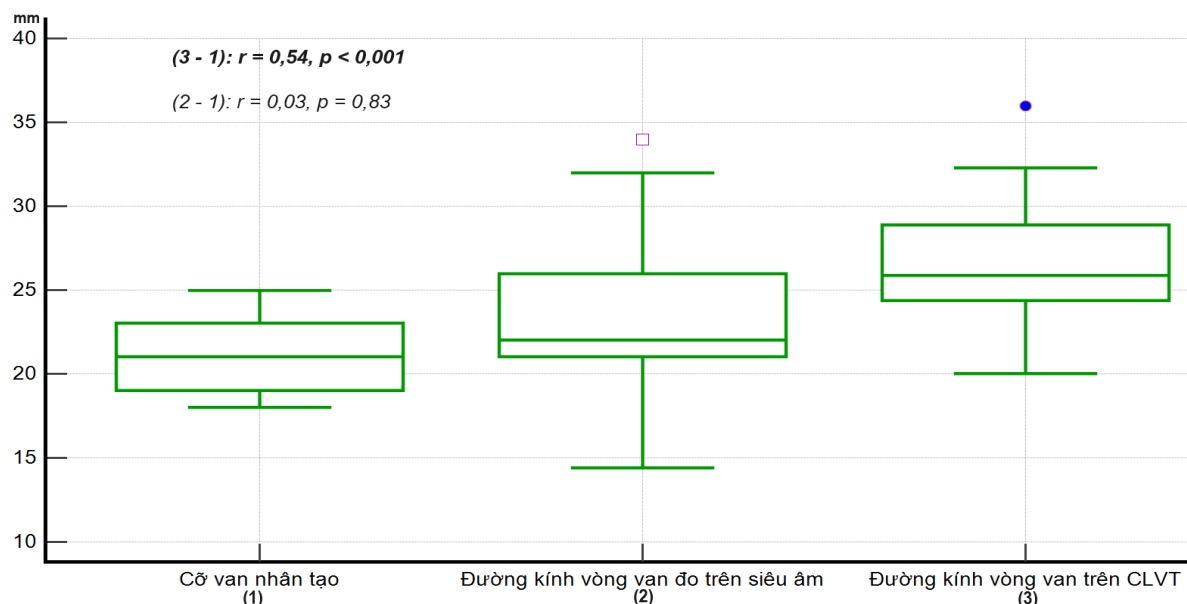
Nghiên cứu trên 74 BN với tuổi trung bình

là $59 \pm 10,6$ tuổi (nhỏ nhất 28; lớn nhất 82), tỷ lệ nam/nữ là 48,6/51,4%, mức độ suy tim trước mổ NYHA I, II 95,9%, NYHA III, IV 4,1%. Có 72 trường hợp thay van ĐMC đơn thuần, 2 trường hợp được thay van và có mở rộng gốc ĐMC. Một trường hợp tử vong sớm sau mổ (1,4%), đột quy não sau mổ 3 (4,2%), tắc mạch ngoại vi 2 trường hợp (2,8%), đặt máy tạo nhịp vĩnh viễn 1 trường hợp (1,4%), không có trường hợp nào có biến chứng vết mổ (vết mổ thành ngực và vết mổ bẹn).

Bảng 1. Đặc điểm cận lâm sàng trước mổ (N = 74)

Dạng tổn thương van ĐMC trên siêu âm tim, <i>n (%)</i>	Hẹp	41 (55,4)
	Hẹp + hở	23 (31,1)
	Hở	10 (13,5)
Vị trí ĐMC so với bờ phải xương ức, <i>n (%)</i>	Lệch phải	33 (44,6)
	Lệch trái	41 (55,4)
Khoảng cách, $\bar{X} \pm SD$ (min; max), mm	Đường kính vòng van	$26,5 \pm 3,1$ (20; 36)
	Độ rộng KLS 2	$18,1 \pm 3,1$ (11; 25)

Nhận xét: Tổn thương van ĐMC hay gặp là hẹp van đơn thuần. Độ rộng KLS 2 trung bình 18 mm, nhỏ nhất là 11mm.



Hình 2: Tương quan giữa đường kính vòng van đo trước mổ với cỡ van nhân tạo

Nhận xét: đường kính vòng van đo trên siêu âm tim và CLVT đều lớn hơn kích cỡ van nhân tạo, trong đó mỗi liên quan về kích thước vòng van trước mổ so với cỡ van là tương quan rất yếu và không ý nghĩa đối với siêu âm tim, tương quan chặt chẽ và có ý nghĩa đối với CLVT.

Bảng 2. Sự chênh lệch kích thước giữa đường kính vòng van đo trên CLVT với kích thước van nhân tạo (N = 74)

TT	Chênh lệch đường kính vòng van với cỡ van nhân tạo (mm)	n	$\bar{X} \pm SD$ (min; max)	p
1	Hẹp van ĐMC đơn thuần	41	4,8 ± 2,7 (0,0; 12,0)	p (1-3) = 0,01
2	Hẹp kết hợp hở van ĐMC	23	5,7 ± 2,0 (1,9; 9,9)	
3	Hở van ĐMC đơn thuần	10	7,2 ± 2,9 (3,2; 13,0)	

IV. BÀN LUẬN

Lựa chọn KLS và kỹ thuật cắt xương sườn:

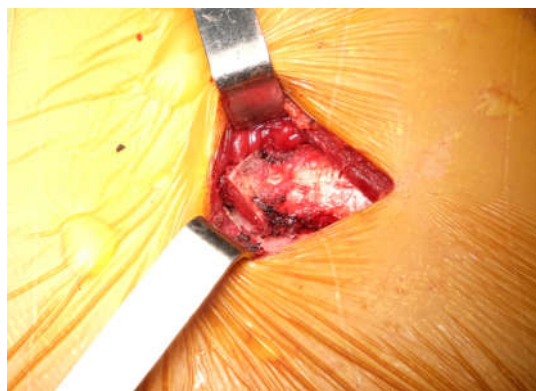
Đối với kỹ thuật thay van ĐMC qua đường ngực trước phải (ĐNTP), KLS hay được lựa chọn để tiếp cận là KLS 2 và KLS 3². Một số nhóm tác giả sử dụng thường quy đường mở KLS 3⁵, tuy nhiên đa phần các tác giả ủng hộ việc sử dụng KLS 2^{4,6,7}. Ngay cả nhóm nghiên cứu của Glauber M., Miceli A., Gilmanov D. lúc đầu sử dụng KLS

2 hoặc 3 tùy trường hợp² nhưng sau cũng thường thực hiện qua KLS 2⁷.

Khi vào qua KLS 2 thường chúng ta thường nhìn được van ĐMC trực diện nhất (vuông với mặt phẳng van), trong một nghiên cứu của chúng tôi thì tỉ lệ này là 85,7% các trường hợp bệnh lý van ĐMC⁸, điều này giúp các góc khâu đều rõ ràng và an toàn hơn. Tiếp cận qua KLS 2 còn giúp tránh việc bị che khuất tầm nhìn bởi tiểu nhĩ phải;

trong nghiên cứu của Stolinski và cộng sự, có đó, việc cắt đầu xương sườn 3 kiểu hình chêm lần 42.9% trường hợp có tiêu nhĩ phải che vị trí mở một chút vào xương ức làm tăng khả năng tiếp cận ĐMC khi tiếp cận qua KLS 3, trong khi đó qua ĐMC lên ở những trường hợp ĐMC ở sau xương KLS 2 chỉ là 1.3%⁶. Ngoài ra, chúng ta biết rằng ức hoặc lệch trái. Khác với chúng tôi tác giả Khan, khi vào KGS 2 việc tiếp cận phần ĐMC lên sát và Adud cắt ngang xương sườn ngay chỗ tiếp nối chỗ phân chia thân cánh tay đầu (vị trí thường được với xương ức^{4,10}. Điểm thuận lợi của kỹ thuật này chọn để đặt đường động mạch cho tuần hoàn ngoài là dễ thực hiện (có thể thực hiện bằng kéo hoặc cơ thể) sẽ thuận tiện hơn so với KGS 3. Điều này dao điện) và dễ gắn lại khi kết thúc cuộc mổ; tuy làm cho KLS 2 được ưu tiên lựa chọn hơn KLS 3, nhiên nó có hạn chế là phần cắt bỏ là tổ chức sụn đặc biệt khi dự định có thể phải đặt tuần hoàn ngoài nên khó liền và khó cố định vững chắc hơn so với cơ thể kiểu trung tâm vào ĐMC lên. kỹ thuật của chúng tôi. Thêm vào đó, phần khớp

Nghiên cứu của chúng tôi thực hiện qua tiếp giáp này, ở một số trường hợp, có thể phình to KLS 2 nhưng đồng thời cắt xương sườn 3 hình gây cản trở tầm nhìn. Ngược lại, kỹ thuật của chêm để mở rộng trường mổ. Xuất phát từ thực tế chúng tôi thì loại bỏ hoàn toàn khó khăn vừa nêu, là KLS người Việt Nam nhỏ, trong nghiên cứu đo đồng thời làm tăng khả năng quan sát sang trái và được độ rộng KLS 2 trung bình là $18,1 \pm 3,1$ mm, tăng được diện tích thao tác kỹ thuật, một điều rất trường hợp nhỏ nhất chỉ rộng 11 mm (Bảng 1), hữu ích đối với một trường mổ nhỏ. Lý giải cho nên sẽ rất khó khăn cho thực hiện kỹ thuật nếu điều này, có thể vì nhóm tác giả Khan và Adud chúng ta không cắt xương sườn bởi vì khả năng đều lựa chọn mổ chỉ ở những trường hợp ĐMC lên ban rộng KLS ở vùng ngực trước (sát điểm cố lệch phải so với bờ phải xương ức^{4,10} nên việc cắt định vào xương ức) là rất hạn chế. Một số tác giả thêm về bên trái là không cần thiết; trong khi đó ở tại Châu Âu không cắt xương sườn^{2,9} có thể do nghiên cứu của chúng tôi tỷ lệ ĐMC lên ở phía trái so với bờ phải xương ức chiếm đến 55,4% (Bảng người Châu Âu cao lớn hơn người Việt Nam nên độ rộng của KLS cũng lớn hơn. Việc cắt xương 1) nên việc mở rộng trường mổ được sang trái là sườn 3 làm cho đường tiếp cận rộng hơn (ở cả hết sức hữu ích, đặc biệt ở những trung tâm mới KLS 2 và 3) đối với chúng ta là hợp lý, điều này triển khai kỹ thuật. Trong nghiên cứu không có đảm bảo kỹ thuật thay van ĐMC có thể thực hiện trường hợp nào biến chứng vết mổ sau phẫu thuật thường quy cho tất cả các trường hợp. Bên cạnh hoặc mất vững thành ngực.



Hình 3: Cắt xương sườn 3 kiểu hình chêm

Kích thước vòng van ĐMC và cỡ van nhân tạo:

Trên hình ảnh chụp CLVT chúng tôi đo kích thước vòng van trên mặt cắt Coronal. Chúng tôi sử dụng duy nhất một chỉ số này khi đo đường kính vòng van, trong khi như chúng ta đã biết vòng van ĐMC có dạng hình elip và có mặt nghiêng hướng sang phải, ra trước và lên trên, xuất phát từ nghiên cứu của Bertaso và cộng sự¹¹. Nghiên cứu này cho thấy đường kính van ĐMC đo trong mặt phẳng Coronal có giá trị gần nhất với giá trị trung bình (đo cụ thể kích thước chính xác của vòng van trên hình không gian 3 chiều rồi tính giá trị hiệu chỉnh trung bình), đồng thời nó lại không biến đổi đáng kể trong các thì chu chuyển tim (tâm thu và tâm trương) khác với khi đo ở mặt phẳng Sagital hay đo bằng siêu âm tim¹¹. Bên cạnh đó, việc đo kích thước trong một mặt phẳng tiêu chuẩn của phim CLVT làm tăng hiệu quả ứng dụng và thực hành lâm sàng cho các bác sỹ bởi không phải ai cũng biết cách dựng hình ảnh 3D trên hệ máy chụp chuyên dụng.

Trong nghiên cứu của chúng tôi cỡ van thường nhỏ hơn kích thước đường kính vòng van đo được trên cả siêu âm tim và CLVT trước mổ (Hình 2). Trong đó kích thước đánh giá bằng siêu âm có mối tương quan yếu với cỡ van thực tế được thay ($r = 0,03$). Kỹ thuật siêu âm hay bị ảnh hưởng bởi tính chủ quan của người làm siêu âm và khó thống nhất, trong nghiên cứu của chúng tôi đường kính siêu âm thường lớn hơn kích thước van, nhưng trong nghiên cứu của Inglmarsdottir và cộng sự thì kích thước này lại dưới cỡ van thực tế¹². Nghiên cứu của Võ Tuấn Anh và cộng sự¹³ cũng đưa ra kết luận về sự phụ thuộc chủ quan của kích thước vòng van vào người làm siêu âm tim. Chụp CLVT thì cho kết

quả tốt hơn về sự liên quan giữa đường kính đo được với cỡ van được thay, mối liên quan này là khá chặt chẽ ($r = 0,54$ với $p < 0,001$). Kết quả này cũng tương đồng với nghiên cứu của Võ Tuấn Anh và cộng sự với $r = 0,79$. Nghiên cứu của Sharma và cộng sự cũng kết luận rằng kích thước đo bằng CLVT có mức tương ứng tốt nhất đối với cỡ van được thay¹⁴. Như vậy việc ước tính kích thước vòng van nên dựa vào hình ảnh chụp CLVT để dự kiến cỡ van trước mổ chính xác hơn so với dựa vào kết quả siêu âm tim.

Mức độ chênh lệch kích cỡ của van thực tế được thay và đường kính vòng van đo trên CLVT có sự khác biệt ở các dạng tổn thương van ĐMC khác nhau (Bảng 3.5). Đường kính van được thay nhỏ hơn đường kính vòng van đo trên CLVT trung bình là $4,8 \pm 2,7$ mm đối với hẹp van ĐMC đơn thuần; điều này có nghĩa là nếu muốn đặt được cỡ van 19 mm, thì đo trên CLVT đường kính vòng van cần ở khoảng 24 mm hoặc có thể 27 mm. Trong tổn thương hẹp và hở kết hợp thì mức chênh này là $5,7 \pm 2,0$ mm. Đặc biệt trong hở van ĐMC đơn thuần thì mức chênh còn cao hơn là $7,2 \pm 2,9$ mm, sự khác biệt có ý nghĩa thống kê so với hẹp chủ đơn thuần ($p = 0,01$). Khi kích thước vòng van ĐMC nhỏ thì khả năng phải mở rộng gốc ĐMC sẽ cao hơn bởi vì kích thước van nhân tạo có trên thị trường nhỏ nhất chỉ ở cỡ 18-19 mm, không có loại nhỏ hơn vì nguy cơ chênh áp cao sau mổ. Chúng tôi có 2 BN phải mở rộng gốc ĐMC, 2 BN hẹp khít van đơn thuần, có kích thước vòng van đo trước mổ là 26 mm và 24,6 mm. Sau khi cắt bỏ lá van và loại bỏ vôi hóa vòng van vẫn không thể đặt vừa cỡ van 18 nên buộc phải mở rộng gốc trong mổ. Như vậy, chúng ta thấy rằng vòng van ĐMC thực thể trong mổ có thể nhỏ hơn nhiều ước tính ban đầu, điều này phụ

thuộc vào tính chất bệnh lý và mức độ vôi hóa của từng BN là khác nhau. Kết quả của nghiên cứu có trong Bảng 2 về độ chênh lệch kích cỡ giữa vòng van đo trên CLVT và van thực tế sử dụng có thể gợi ý một cách ước tính cỡ van đơn giản dự kiến trước mổ dựa vào đường kính vòng van đo trên CLVT (mm), như sau:

- Trường hợp hẹp van ĐMC đơn thuần: Cỡ van nhân tạo = đường kính vòng van – 5

- Trường hợp hẹp kết hợp hở van ĐMC: Cỡ van nhân tạo = đường kính vòng van – 6

- Trường hợp hở van ĐMC đơn thuần: Cỡ van nhân tạo = đường kính vòng van – 7

Ví dụ, nếu BN hẹp van ĐMC đơn thuần mà đo được đường kính vòng van là 30 mm thì cỡ van dự kiến sẽ là $30 - 5 = 26$.

V. KẾT LUẬN

Kỹ thuật thay van động mạch chủ ít xâm lấn qua khoang liên sườn 2 trước phải, có cắt xương sườn 3 là hợp lý về mặt giải phẫu ở người Việt Nam. Đường kính vòng van đo trên phim chụp cắt lớp vi tính có mối tương quan tuyến tính chặt chẽ với cỡ van được thay và có thể làm cơ sở ước tính cỡ van trước mổ.

TÀI LIỆU THAM KHẢO

1. Chang C, Raza S, Altarabsheh SE, et al. Minimally Invasive Approaches to Surgical Aortic Valve Replacement: A Meta-Analysis. *The Annals of thoracic surgery*. Dec 2018;106(6):1881-1889. doi:10.1016/j.athoracsur.2018.07.018

2. Glauber M, Miceli A, Gilmanov D, et al. Right anterior minithoracotomy versus conventional aortic valve replacement: a propensity score matched study. *The Journal of thoracic and cardiovascular surgery*. May 2013;145(5):1222-6. doi:10.1016/j.jtcvs.2012.03.064

3. Tavakoli R, Leprince P, Gassmann M, et al. Technique and Patient Selection Criteria of Right Anterior Mini-Thoracotomy for Minimal Access Aortic Valve Replacement. *Journal of visualized experiments : JoVE*. Mar 26 2018;(133)doi:10.3791/57323

4. Khan I, Smith J, Trehan N. Minimally Invasive Right Anterior Mini-Thoracotomy Aortic Valve Replacement. *Cardiac Surgery Procedures*. 2019.

5. Del Giglio M, Mikus E, Nerla R, et al. Right anterior mini-thoracotomy vs. conventional sternotomy for aortic valve replacement: a propensity-matched comparison. *Journal of thoracic disease*. 2018;10(3):1588-1595. doi:10.21037/jtd.2018.03.47

6. Stolinski J, Plicner D, Grudzien G, et al. Computed Tomography Helps to Plan Minimally Invasive Aortic Valve Replacement Operations. *The Annals of thoracic surgery*. May 2016;101(5):1745-52. doi:10.1016/j.athoracsur.2015.10.076

7. Gilmanov D, Miceli A, Bevilacqua S, et al. Sutureless implantation of the perceval s aortic valve prosthesis through right anterior minithoracotomy. *The Annals of thoracic surgery*. Dec 2013;96(6):2101-8. doi:10.1016/j.athoracsur.2013.07.007

8. Nguyễn Tiến Đông, Nguyễn Sinh Hiền, Ngô Vi Hải, sự vc. Tiêu chí lựa chọn bệnh nhân trong phẫu thuật thay van động mạch chủ ít xâm lấn qua đường mổ ngực trước phải dựa trên hình ảnh chụp cắt lớp vi tính. *Tạp chí y dược học lâm sàng 108*. 2021;16(N01):72-77.

9. Bouchot O, Petrosyan A, Morgant MC, Malapert G. Technical points for aortic valve replacement through right anterior minithoracotomy. *European Journal of Cardio-*

Thoracic Surgery. 2018;53(suppl_2):ii24-ii26. doi:10.1093/ejcts/ezy105

10. Abud B, Saydam O, Engin AY, Karaarslan K, Kunt AG, Karacelik M. Outcomes of Aortic Valve Replacement Via Right Anterior Minithoracotomy and Central Cannulation Versus Conventional Aortic Valve Replacement in Obese Patients. *Brazilian journal of cardiovascular surgery*. Dec 1 2022;37(6):875-882. doi:10.21470/1678-9741-2021-0098

11. Bertaso AG, Wong DT, Liew GY, et al. Aortic annulus dimension assessment by computed tomography for transcatheter aortic valve implantation: differences between systole and diastole. *The international journal of cardiovascular imaging*. Dec 2012;28(8):2091-8. doi:10.1007/s10554-012-0018-4

12. Ingimarsdóttir IJ, Hellgren Johansson L, Flachskampf FA. Preoperative aortic annulus size assessment by transthoracic echocardiography compared to the size of surgically implanted aortic prostheses. *Echo research and practice*. Jun 1 2019;6(2):37-41. doi:10.1530/erp-19-0010

13. Vo AT, Nakajima T, Nguyen TTT, et al. Aortic prosthetic size predictor in aortic valve replacement. *J Cardiothorac Surg*. Aug 4 2021;16(1):221. doi:10.1186/s13019-021-01601-z

14. Sharma P, Samal S, Chaudhary S, Saha D, Naqvi S, Geelani M. Comparison of Aortic Annulus Measurements by Echocardiography and CT Scan with the Intraoperative Valve Sizing. 04/27 2021;