

CHỈ ĐỊNH VÀ KỸ THUẬT ĐIỀU TRỊ GÃY XƯƠNG SƯỜN DO CHẤN THƯƠNG BẰNG NỆP VIS TẠI BỆNH VIỆN HỮU NGHỊ VIỆT TIỆP

Nguyễn Văn Đại*, Lê Minh Sơn*, Nguyễn Thế May*, Nguyễn Công Huy* Đỗ Đức Thắng*, Phạm Quốc Hoa*, Lê Anh Công*, Đoàn Quốc Hưng **

TÓM TẮT

Điều trị phẫu thuật gãy xương sườn (XS) do chấn thương bằng nẹp vis là một phương pháp mới được thực hiện tại Bệnh viện Hữu nghị (BVHN) Việt Tiệp. **Đối tượng và phương pháp:** 10 BN (BN) điều trị tại BVHN Việt Tiệp từ 5/2019 đến 04/2020. Phương pháp nghiên cứu mô tả hồi cứu. **Kết quả:** BN được chỉ định mổ đều có triệu chứng đau ngực nhiều kèm các tổn thương như tràn khí khoang màng phổi, tràn máu khoang màng phổi, giập phổi, và gãy nhiều XS di lệch trên X quang ngực thẳng và CT scan ngực có dạng hình XS . Số vị trí XS gãy di lệch nhiều trung bình trên X quang ngực thẳng là $2,3 \pm 0,68$ và trên CT ngực là $3 \pm 1,05$. Với kỹ thuật tiếp cận tới vị trí XS gãy cho thấy: vị trí gãy cung bên gần nhất là 20, vị trí gãy cung sau là 10 và thấp nhất là vị trí gãy cung trước là 1. Do vậy trong phẫu thuật cố định XS bằng nẹp vis, đa phần các trường hợp lựa chọn tiếp cận vị trí gãy cung bên của XS để can thiệp.

SUMMARY

INDICATIONS AND TECHNIQUE FOR SURGICAL TREATMENT BY PLATE OSTEOSYNTHESIS OF RIB FRACTURES CAUSED BY TRAUMA AT VIET TIEP FRIENDSHIP HOSPITAL

The surgical treatment by plate osteosynthesis of rib fractures caused by trauma is a new method performed at Viet Tiep Friendship Hospital. **Subjects and methods:** 10 patients treated at Viet Tiep Viet Friendship Hospital from 5/2019 to 4/2020. Methodology:

retrospective description. **Results:** 10 patients who were indicated to surgery had symptoms of severe chest pain associated with injuries such as haemo-pneumothorax, pulmonary contusion, and having a lot of displaced rib fractures on chest X-ray and chest CT scan with reconstruction of 3D image (CT3D) of ribs. The average number of position of the displaced rib fractures on chest X-ray was $2,3 \pm 0,68$ and on CT3D of ribs was $3 \pm 1,05$. The technique approaching the position of rib fractures shows: the most common position happening at lateral arc of ribs was 20, the posterior rib fractures position was 10 and the lowest position at the posterior arc of rib was 1. Therefore, the surgical treatment by plate osteosynthesis of rib fractures is usually chosen for the lateral position of rib to repair. **Key words:** Rib fracture repair; operative treatment of chest wall injuries; treatment of rib fractures caused by plate osteosynthesis.

1. ĐẶT VẤN ĐỀ

Trên thế giới, chấn thương ngực có gãy XS thường gặp nhất, xảy ra trong khoảng 300.000 người trong năm 2000 ở Hoa Kỳ hoặc chiếm 39% BN nhập viện các trung tâm chấn thương [1], [2], trong đó gần 10% BN nhập viện sau chấn thương ngực kín gãy một hoặc nhiều XS . Tỷ lệ tử vong càng cao nếu gãy càng nhiều XS [2].

* Bệnh viện HN Việt Tiệp

** Bệnh viện HN Việt Đức, Trường ĐHY HN

Người chịu trách nhiệm khoa học: Nguyễn Văn Đại

Ngày nhận bài: 01/05/2020 - Ngày Cho Phép Đăng: 15/05/2020

Phản Biện Khoa học: PGS.TS. Đặng Ngọc Hùng

PGS.TS. Đoàn Quốc Hưng

Tại bệnh viện HN Việt Đức, phẫu thuật cấp cứu chấn thương ngực chiếm 4,4% cấp cứu ngoại chung và 7,1% cấp cứu ngoại chấn thương [3]. Điều trị cơ bản của gãy XS do chấn thương là dẫn lưu máu khí khoang màng phổi, còn thương tổn XS thường không can thiệp trực tiếp mà để tự tiến triển, tự lành. Chính vì vậy thời gian điều trị thường kéo dài, với các biến chứng như đau kéo dài, khó tập thở, XS can xấu, can lệch; đau mạn tính do XS không lành, khớp giả, tăng thời gian và chi phí nằm viện [4],[5],[6]. Nếu gãy nhiều sườn, mảng sườn di động phải thở máy thì có những biến chứng của thở máy kéo dài như viêm phổi, nhiễm trùng bệnh viện, tỷ lệ biến chứng lên tới 27-70%, thậm chí tử vong (25%-51%)[7]. Phẫu thuật cố định XS nhằm cải thiện chức năng hô hấp, phục hồi sự liên tục của thành ngực, giảm thời gian thở máy, giảm nguy cơ viêm phổi, và cho phép BN quay trở lại lao động sớm

[8],[9],[10],[11],[12],[13],[14],[15]. Vì vậy chúng tôi nghiên cứu đề tài này nhằm nhận xét bước đầu về chỉ định và kỹ thuật điều trị gãy sườn do chấn thương bằng nẹp vis tại Bệnh viện Hữu nghị Việt Tiệp, Hải Phòng.

2. ĐỐI TƯỢNG VÀ PHƯƠNG PHÁP NGHIÊN CỨU

2.1. Đối tượng: Các BN điều trị gãy xương sườn do chấn thương bằng nẹp vis tại BVHN Việt Tiệp từ 5/2019 đến 4/2020.

2.2. Phương pháp nghiên cứu: Mô tả hồi cứu, thống kê các số liệu dựa trên hồ sơ. Chỉ tiêu nghiên cứu gồm: yếu tố dịch tễ, lâm sàng, chẩn đoán hình ảnh, chỉ định trước mổ, kỹ thuật mổ, tổn thương giải phẫu bệnh trong mổ. Xử lý số liệu bằng phần mềm thống kê y sinh học. Bàn luận, so sánh đối chiếu với các tác giả khác đã công bố.

3. KẾT QUẢ NGHIÊN CỨU

Từ tháng 5/2019 tới 4/2020 đã có 10 BN đủ tiêu chuẩn nghiên cứu với các đặc điểm như sau

3.1. Chỉ định nẹp vis xương sườn do chấn thương có triệu chứng lâm sàng

Bảng 3.1. Đặc điểm dịch tễ (N=10)

Nhóm tuổi Giới tính		<18t	18→ <30	30→ 60t	> 60t	Tổng	Tỷ lệ %
		Nam	Tai nạn giao thông	0	0	2	5
Tai nạn sinh hoạt	0		0	0	1	1	10%
Tai nạn lao động				1		1	10%
Nữ	Tai nạn giao thông	0	0	0	1	1	10%
	Tai nạn sinh hoạt	0	0	0	0	0	0%
	Tai nạn lao động	0	0	0		0	0%

Bảng 3.2. Các triệu chứng lâm sàng (N=10)

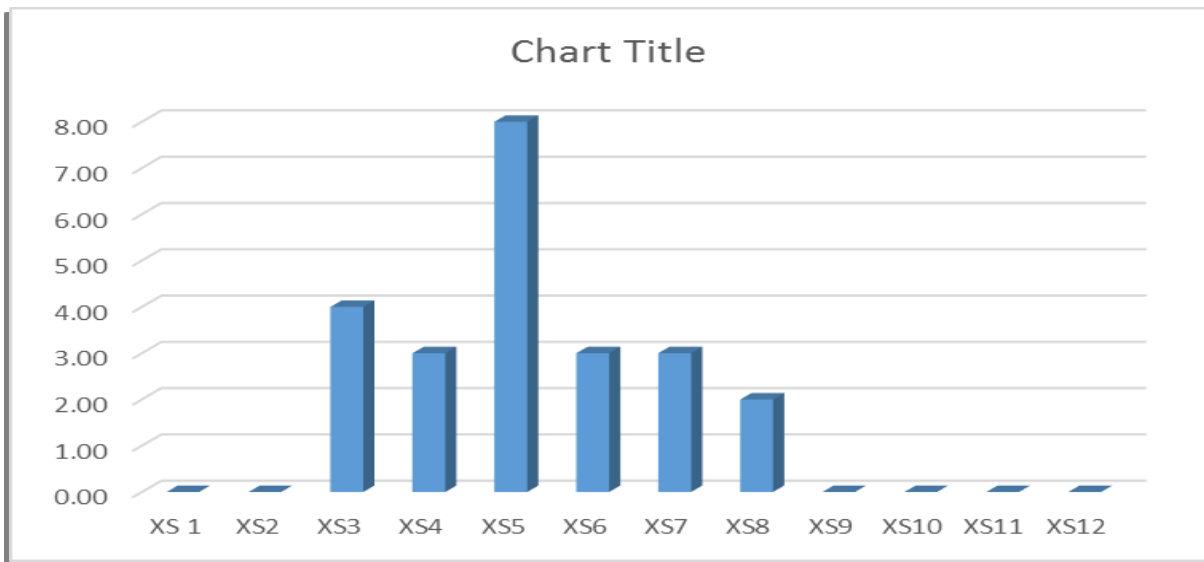
Triệu chứng lâm sàng	Số BN	Tỉ lệ
Đau ngực	10	100%
Khó thở	05	50%
Tràn khí dưới da	05	50%
Biến dạng thành ngực	04	40%

Các tổn thương phối hợp: Tràn máu khoang màng phổi cùng bên gặp ở 10 BN phải dẫn lưu khoang màng phổi và khác bên gặp ở 2 BN; tràn khí khoang màng phổi cùng bên: 7 BN, khác bên 2 BN ; tổn thương giập phổi: 5 BN; gãy xương bả vai cùng bên: 2 BN ; gãy xương đòn cùng bên: 4 BN; gãy xương cẳng chân: 1 BN; chấn thương sọ não nặng phải hồi sức nhiều ngày: 4 BN; không có BN chấn thương cột sống, chấn thương bụng, khung chậu.

3.2. Số lượng XS gãy trên X quang ngực thẳng và CT scan ngực có dạng hình ảnh xương sườn.

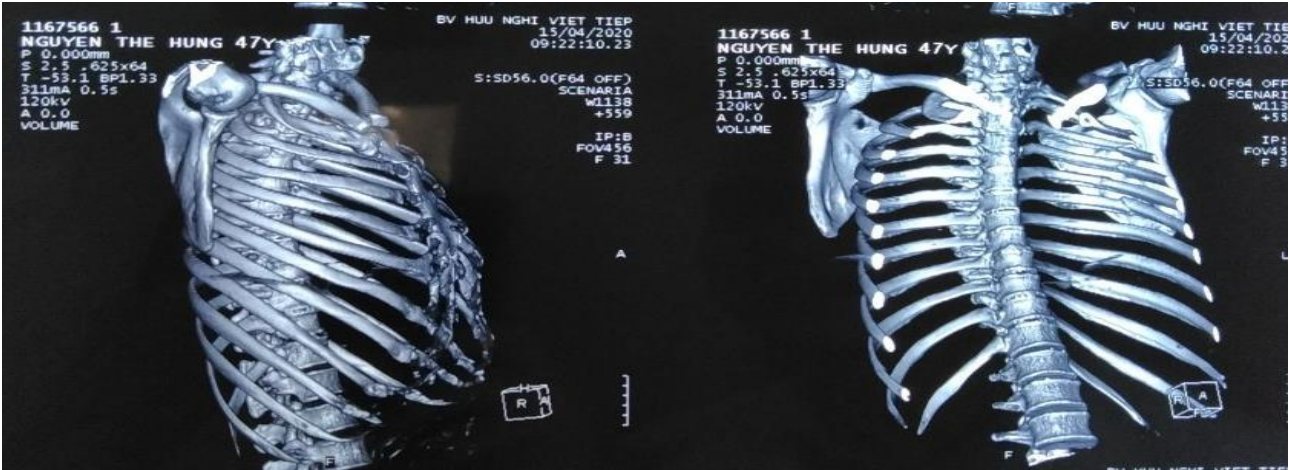Bảng 3.3. Số lượng XS gãy X quang ngực thẳng và CT ngực có dạng hình XS (N=10)

Xương sườn gãy	XQ (n=10)	CT (n=10)
Tổng số XS gãy	42	52
Số XS gãy trung bình	4,2 ± 1,69 (1– 7)	5,2 ± 2,25 (3– 10)
Số vị trí di lệch nhiều	2,3 ± 0,68 (1– 3)	3 ± 1,05 (1– 5)



Biểu đồ 3.1. Vị trí xương sườn di lệch nhiều trên CT ngực

BN chấn thương ngực được phẫu thuật cố định XS đa số di lệch nhiều ở vị trí các XS 3,4,5,6,7; trong đó vị trí XS di lệch nhiều nhất được ghi nhận là XS số 5 (8 BN). Tiếp theo đó là XS số 3 (4 BN) và XS số 4,6,7 (3 BN). Chiếm tỉ lệ ít hơn đó là XS số 8 (2 BN). Cuối cùng là nhóm XS ít bị di lệch nhất gồm có xương sườn số 2, 9. Còn XS số 1, 10,11, 12 chưa gặp trường hợp nào bị gãy.



Hình 3.1. Hình ảnh gãy XS trên CT có dựng hình XS

Kết quả trên CT scan ngực có dựng hình khung sườn, ghi nhận gãy XS 2 bên ở 1 BN (10 %). Mảng sườn di động 3 BN (30%). Số BN gãy trên 6 XS liên tiếp là 1 BN (10 %). Không có BN nào gãy XS số 1. Số BN di lệch trầm trọng trên 3 XS là 6 (60 %).

3.3. Kỹ thuật kết hợp xương sườn

3.3.1. Vô cảm và tư thế phẫu thuật

Bệnh nhân được mê nội khí quản một nòng thông thường hoặc nội khí quản hai nòng nếu có tổn thương trong lồng ngực cần phải can thiệp phẫu thuật (rách phổi...), 10 trường hợp đều được dẫn lưu khoang màng phổi cùng bên phẫu thuật trước đó.

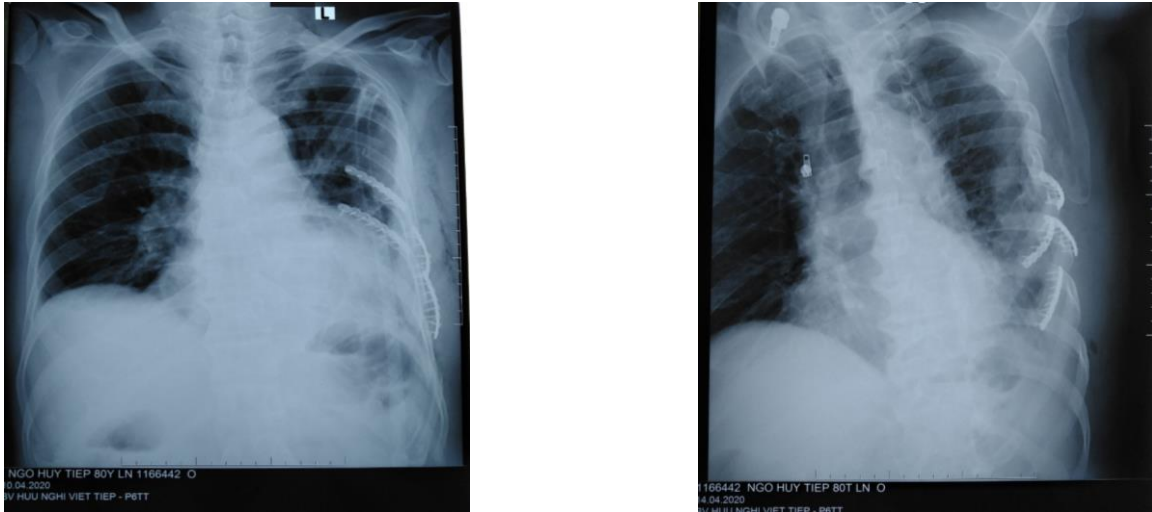
Bảng 3.4. Tư thế phẫu thuật (N=10)

Tư thế BN	Số trường hợp (n=10)	Tỷ lệ
Nằm ngửa	1	10 %
Nằm nghiêng	6	60%
Nằm nửa sấp	3	30%

Trong nhóm nghiên cứu, đa phần BN được phẫu thuật ở tư thế nằm nghiêng, ghi nhận ở 6 BN chiếm tỉ lệ 60 %. Tiếp theo là phẫu thuật tư thế nằm nửa sấp với trường hợp gãy cung sau với 3 trường hợp chiếm tỉ lệ 30%. Còn lại là phẫu thuật ở tư thế nằm ngửa là 1, chiếm tỉ lệ là 10 %.

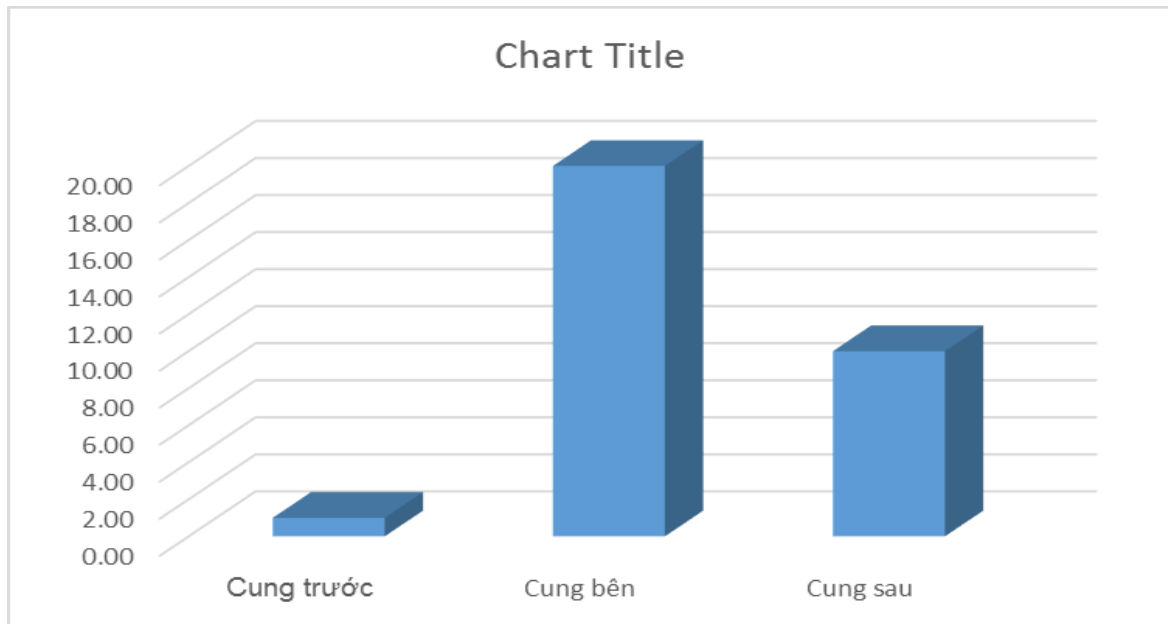
3.3.2. Vị trí xương sườn được lựa chọn trong phẫu thuật

Dựa trên các đặc điểm di lệch nhiều được ghi nhận trên CT scan ngực có dựng hình XS, vị trí XS được lựa chọn phẫu thuật chủ yếu là XS 3,5,6,7; trong đó nhiều nhất là XS số 5, được lựa chọn phẫu thuật trong 8 trường hợp. Tiếp đó, là XS số 3 chiếm 4 trường hợp, và XS số 4,6,7 đều chiếm 3 trường hợp. XS số 8 được lựa chọn phẫu thuật trong 2 trường hợp. Còn lại các XS khác chưa chỉ định lựa chọn kết hợp do gãy di lệch ít hoặc không gãy XS tại các vị trí đó.



Hình 3.2. Hình ảnh vị trí xương sườn gãy được phẫu thuật nẹp vis

3.3.3. Vị trí cung sườn được lựa chọn phẫu thuật



Biểu đồ 3.2. Vị trí cung sườn lựa chọn trong phẫu thuật

Vị trí cung bên được ghi nhận trong 20 vị trí cố định. Vị trí cung sau được ghi nhận trong 10 vị trí cố định. Và thấp nhất là vị trí cung trước được ghi nhận trong 1 vị trí cố định.

Trong phẫu thuật cố định XS, đa phần các trường hợp lựa chọn vị trí cung bên của XS để tiếp cận. Nguyên nhân là cung trước của XS thường liên quan đến sụn sườn nên khó để cố

định vững và trong cung sau có lớp cơ che phủ phía ngoài nên khó khăn trong tiếp cận ổ gãy.

4. BÀN LUẬN

4.1. Chỉ định điều trị gãy XS trong chấn thương bằng nẹp vis: Điều trị cơ bản của gãy XS do chấn thương là dẫn lưu máu khí khoang màng phổi, còn thương tổn XS thường không can thiệp trực tiếp mà để tự tiến triển, tự lành. Vì vậy

thời gian điều trị thường kéo dài, với các biến chứng như đau kéo dài, khó tập thở, XS can xấu, can lệch; đau mạn tính do XS không lành, khớp giả, tăng chi phí nằm viện [4],[5],[6]. Nếu gãy nhiều sườn, mảng sườn di động phải thở máy thì có những biến chứng của thở máy kéo dài như viêm phổi, nhiễm trùng bệnh viện, tỷ lệ biến chứng lên tới 27-70%, thậm chí tử vong (25%-51%) [7].

4.1.1. Chỉ định khi: về lý thuyết chỉ định kết hợp sườn gãy được áp dụng khi

a) Chỉ định chuyên môn (cấp cứu trì hoãn)

- Gãy nhiều xương sườn: gãy từ 3 xương sườn trở lên.

- Gãy di lệch nhiều (trầm trọng): ở các vị trí bất kỳ, có di lệch chông hoặc di lệch ngang 1 thân xương và kèm theo một trong các yếu tố sau:

+ Gãy trên hàng loạt 6 xương sườn trở lên, liên tiếp

+ Có 2 vị trí gãy trên 1 xương sườn hoặc có mảnh rời, gãy nhiều nơi trên một thân xương sườn.

+ Có biến dạng khung sườn làm giảm thể tích khung sườn

- Có mảng sườn di động [1],[10].

- Các trường hợp phải mở ngực cấp cứu xử lý thương tổn trong lồng ngực (phổi, tim) sẽ kết hợp xương sườn gãy.

b) Chỉ định khác (mổ có chuẩn bị)

- Có máu đông màng phổi đã phẫu thuật nội soi bóc rửa dẫn lưu tiêu chuẩn mà vẫn tái phát hoặc đau nhiều ổ gãy (có thể áp dụng cho chỉ gãy 2 xương sườn).

-Khớp giả xương sườn (hay gặp ở người cao tuổi).

-Yếu tố thẩm mỹ cũng cần được cân nhắc: nếu để nhiều sườn gãy tự liền có thể ảnh hưởng tới sự cân đối của thành ngực sau này.

-Có thoát vị phổi qua ổ gãy.

c) Bảng 3.1 cho thấy có 9 BN nam, chiếm đa số với tỉ lệ là 90%. Số BN nữ là 1, chiếm tỉ lệ 10%. Tỉ lệ nam/nữ là 9/1. Độ tuổi được chỉ định chủ yếu gặp ở người cao tuổi (>60 tuổi) chiếm 60%, gặp độ tuổi trưởng thành (30-60 tuổi) là 40%, còn độ tuổi thanh niên (18→ <30 tuổi) và tuổi thiếu niên-nhi đồng (<18 tuổi) chưa gặp trường hợp nào. Nhóm BN gãy XS nhập viện vì tai nạn giao thông chiếm tỉ lệ nhiều nhất, ghi nhận ở 8 BN, chiếm tỉ lệ 80%. Còn nhóm nguyên nhân chấn thương do tai nạn sinh hoạt và tai nạn lao động là 1 BN, chiếm tỉ lệ 10%. Như vậy trong nhóm nghiên cứu chỉ định chủ yếu là do gãy nhiều sườn di lệch nặng, hoặc mảng sườn di động. Các chỉ định khác do số lượng BN còn ít nên chúng tôi chưa gặp. Một điểm nữa cần lưu ý là bệnh nhân cần có đủ kinh phí chi trả dụng cụ nẹp vis (hiện nay tại BV Việt Tiếp bảo hiểm chưa thanh toán vật tư này), do vậy phải được giải thích kỹ trước khi can thiệp.

Bảng 3.2 cho thấy triệu chứng đau ngực xảy ra phổ biến trên tất cả các BN, chiếm tỉ lệ 100%. Số lượng BN khó thở ghi nhận được trong lúc nhập viện là 5, chiếm tỉ lệ 50%. Bên cạnh đó, biến dạng thành ngực ghi nhận được ở 04 BN, chiếm tỉ lệ 40%. Tràn khí dưới da trong nhóm nghiên cứu ghi nhận ở 5 BN, chiếm tỉ lệ 50%.

4.1.2. Lựa chọn xương sườn gãy và vị trí gãy trên thân xương sườn

Chỉ định cần kết hợp cả lâm sàng, XQ và đặc biệt là MSCT có thuốc cản quang dựng hình thành ngực. Nhiều trường hợp trên phim XQ chưa đánh giá hết được tổn thương về XS cũng như những tổn thương phổi hợp của lồng ngực. Nên MSCT giúp cho chẩn đoán chính xác số lượng, vị trí XS gãy cũng như các tổn thương phổi hợp trong lồng ngực (tràn máu – khí khoang màng phổi; giập phổi...).

Bảng 3.3 và biểu đồ 3.1 chỉ ra trên X quang ngực thẳng, số lượng XS gãy nhiều nhất được ghi nhận là 7 XS, số lượng XS gãy ít nhất là 1 XS, số lượng XS gãy trung bình là 4,2 XS, tổng số xương sườn gãy được ghi nhận là 42 XS. Số vị trí di lệch nhiều trung bình được ghi nhận trên X quang ngực thẳng là $2,3 \pm 0,68$ vị trí; nhiều nhất là 3 vị trí và ít nhất là 1 vị trí. Trên CT ngực cho thấy phẫu thuật cố định XS đa số di lệch nhiều ở vị trí các XS 3,4,5,6,7; trong đó vị trí XS di lệch nhiều nhất được ghi nhận là XS số 5, với 8 trường hợp. Tiếp theo đó là XS số 3 được ghi nhận trong 4 trường hợp và XS số 4,6,7 được ghi nhận ở 3 trường hợp. Chiếm tỉ lệ ít hơn đó là XS số 8 với 2 trường hợp. Cuối cùng là nhóm XS ít bị di lệch nhất gồm có xương sườn số 2, 9. Còn XS số 1, 10,11, 12 chưa gặp trường hợp nào bị gãy.

4.2. Kỹ thuật kết hợp XS

+ **Tư thế phẫu thuật người bệnh:** Phụ thuộc vào cố định XS gãy ở cung trước (nằm ngửa), cung bên

XS (nằm nghiêng) hay cung sau (nằm nửa sấp).

Bảng 3.4: phần lớn BN được phẫu thuật ở tư thế nằm nghiêng, ghi nhận ở 6 BN chiếm tỉ lệ 60%. BN được phẫu thuật ở tư thế nằm nửa sấp là 3, chiếm tỉ lệ là 30%. Còn lại BN được phẫu thuật ở tư thế nằm ngửa chiếm tỉ lệ thấp nhất là 1 trường hợp, với tỉ lệ là 10%

+ **Vị trí kết hợp xương và cung sườn được lựa chọn trong phẫu thuật:** phụ thuộc vào vị trí giải phẫu ổ gãy mà có cách tiếp cận với đường mổ ngắn nhất, ít xâm lấn nhất tránh tổn thương thành ngực. Không phải trường hợp nào cũng chỉ định nẹp vis cố định tất cả các xương sườn gãy, có những vị trí xương sườn rất khó

khăn để tiếp cận phẫu thuật, chưa kể làm tăng kinh phí điều trị và làm tăng nguy cơ nhiễm trùng khi nẹp vis nhiều vị trí ổ gãy không cần thiết.

Biểu đồ 3.2 cho thấy vị trí XS được lựa chọn phẫu thuật chủ yếu là XS 3,5,6,7; trong đó nhiều nhất là XS số 5 (8 trường hợp). Tiếp đó, là XS số 3 chiếm 4 trường hợp, và XS số 4,6,7 đều chiếm 3 trường hợp. XS số 8 được lựa chọn phẫu thuật trong 2 trường hợp. Còn lại các XS khác chưa chỉ định lựa chọn kết hợp do gãy di lệch ít hoặc không gãy XS tại các vị trí đó.

Vị trí cung bên được ghi nhận trong 20 vị trí cố định. Vị trí cung sau được ghi nhận trong 10 vị trí cố định. Và thấp nhất là vị trí cung trước được ghi nhận trong 1 vị trí cố định.

Trong phẫu thuật cố định XS, đa phần các trường hợp lựa chọn vị trí cung bên của XS để tiếp cận. Nguyên nhân là cung bên là vị trí mà xương sườn di động mạnh nhất (gây đau nhiều cho BN khi cử động, hít thở), cũng là nơi xương sườn hay bị tổn thương nhất (kèm tràn máu khí khoang màng phổi), di lệch và gây biến dạng lồng ngực nhiều nhất. Đồng thời phần mềm da cơ phía trước cung bên mỏng hơn so với vị trí khác, can thiệp sẽ ít làm tổn thương phần mềm hơn. Cung trước của XS thường liên quan đến sụn sườn nên khó để cố định vững; còn cung sau có lớp cơ dày che phủ phía ngoài nên khó khăn trong tiếp cận ổ gãy, và vị trí này cũng ít di lệch hơn so với cung trước và bên. Tuy nhiên nếu số lượng BN lớn hơn có thể sẽ gặp những tình huống khác biệt.

5. KẾT LUẬN

Điều trị gãy xương sườn do chấn thương bằng nẹp vis là kỹ thuật không phức tạp, khả thi tại các bệnh viện tuyến tỉnh có trang bị cần thiết, lợi ích giảm đau tốt, rút ngắn thời gian nằm viện. Cần làm tiếp nhiều nghiên cứu với số lượng lớn

hơn để đánh giá toàn diện về chỉ định và kết quả phẫu thuật gãy xương sườn do chấn thương bằng nẹp vis.

TÀI LIỆU THAM KHẢO

1. Kerr-Valentic MA, Arthur M, Mullins RJ (2003), "Rib fracture pain and disability: can we do better? ", *J Trauma* 54, tr. 1058-1063.
2. Sirmali M, Türüt H, Topçu S, et al. (2003), "A comprehensive analysis of traumatic rib fractures: morbidity, mortality and management. ", *Eur J Cardiothorac Surg.* 24, tr. 133-138.
3. Nguyễn Hữu Ước, và cộng sự (2006), "Đánh giá tình hình cấp cứu chấn thương lồng ngực tại Bệnh viện Việt Đức giai đoạn 2004 - 2006", *Y học Việt Nam.* 328, tr. 402-413.
4. Lafferty PM, Anavian J, Will RE, et al (2011), "Operative treatment of chest wall injuries: indications, technique, and outcomes.", *J Bone Joint Surg Am.* 93, tr. 97-110.
5. Mouton W, Lardinois D, Furrer M, et al (1997), "Long term follow-up of patients with operative stabilization of a flail chest. ", *J Thorac Cardiovasc Surg.* 45, tr. 242-244.
6. Nirula R, Diaz JJ Jr, Trunkey DD, et al (2009), " Rib fracture repair: indications, technical issues, and future directions.", *World J Surg.* 33, tr. 14-22.
7. Tanaka H, Yukioka T, Yamaguti Y et al (2002), "Surgical stabilization of internal pneumatic stabilization? A prospective randomized study of management of severe flail chest patients.", *J Trauma.* 52, tr. 727-732.
8. Lardinois D, Krueger T, Dusmet M, et al (2001), "Pulmonary function testing after operative stabilization of the chest wall for flail chest.", *Eur J Cardiothorac Surg.* 20, tr. 496-501.
9. Ahmed Z, Mohyuddin Z (1995), "Management of flail chest injury: internal fixation versus endotracheal intubation and ventilation. ", *J Thorac Cardiovasc Surg.* 110(6), tr. 1676-1680.
10. Reber PU, Kniemeyer HW, Ris HB (1998), "Reconstruction plates for internal fixation of flail chest. ", *Ann Thorac Surg.* 66, tr. 2158.
11. Paris F, Tarazona V, Blasco E, Canto A, Casillas M, Pastor J, Paris M, Montero R. (1975), " Surgical stabilization of traumatic flail chest.", *Thorax.* 30, tr. 521-527.
12. Nguyễn Công Minh (2002), "Gãy sườn và mảng sườn di động trong chấn thương ngực kín", *Chấn thương ngực*, Nhà xuất bản Y học, tr. 24.
13. Nguyễn Thế Hiệp (2008), " Chấn thương ngực", *Điều trị ngoại khoa lồng ngực – tim mạch*, Nhà xuất bản Y học, Tp HCM, tr. 1-22.
14. Nguyễn Quang Quyền (2006), "Xương ngực", *Bài giảng giải phẫu học*, Nhà xuất bản Y học, TP. Hồ Chí Minh, tr. 19-24.
15. Hellberg K, de Vivie ER, Fuchs K, et al (1981), "Stabilization of flail chest by compression osteosynthesis—experimental and clinical results. ", *Thorac Cardiovasc Surg.* 29, tr. 275-281.