

# Rò động mạch chủ - tá tràng tiên phát nhân một trường hợp điều trị thành công tại Bệnh viện Hữu nghị Việt Đức và nhìn lại y văn

Dương Ngọc Thắng<sup>1</sup>, Nguyễn Hữu Ước<sup>1,2</sup>, Trần Hà Phương<sup>1</sup>, Trần Minh Hiếu<sup>1</sup>,  
Phùng Văn Quyên<sup>2</sup>, Cao Mạnh Thấu<sup>1</sup>, Phùng Duy Hồng Sơn<sup>1\*</sup>

## TÓM TẮT

**Đặt vấn đề:** Rò động mạch chủ – đường tiêu hóa tiên phát là thương tổn xuất hiện đường thông trực tiếp giữa động mạch chủ và ống tiêu hóa, gây xuất huyết tiêu hóa rất nặng. Bệnh rất hiếm gặp, với tỉ lệ tử vong 100% nếu không được điều trị kịp thời.

**Đối tượng và phương pháp:** Nghiên cứu mô tả hồi cứu một ca lâm sàng hiếm gặp bệnh rò động mạch chủ - tá tràng đã được điều trị thành công tại bệnh viện Hữu nghị Việt Đức, và tổng quan y văn về dạng bệnh lý này.

**Kết quả:** Ca lâm sàng - bệnh nhân nam 40 tuổi, vào viện trong tình trạng sốc mất máu, đau bụng, đi ngoài phân máu đỏ tươi liên tục, chụp cắt lớp vi tính không tiêm thuốc cản quang có hình ảnh khối phòng động mạch chủ bụng 7cm ngay dưới chỗ chia động mạch thận, thông với cấu trúc ống tiêu hóa. Điều trị phẫu thuật cấp cứu khâu thắt động mạch chủ bụng trên và dưới khối phòng, bắc cầu ngoài giải phẫu bằng đoạn mạch nhân tạo; cắt D3, D4 tá tràng, nối tá - hồng tràng, mở thông hồng tràng. Ra viện sau 26 ngày, khám lại sau mổ 3 tháng ổn định. Y văn trên thế giới báo cáo chưa đến 500 ca về dạng bệnh lý này, có nhiều nguyên nhân với vị trí giải phẫu hay gặp nhất là rò ở tá tràng và thực quản.

**Kết luận:** Rò động mạch chủ - đường tiêu hóa là bệnh lý rất nặng cần được chẩn đoán sớm và

xử trí cấp cứu đa chuyên khoa, chụp cắt lớp vi tính có giá trị cao trong phát hiện tổn thương. Phẫu thuật thắt động mạch chủ bụng, bắc cầu ngoài giải phẫu phối hợp với xử lý tổn thương đường tiêu hóa là giải pháp có khả năng thành công.

**Từ khóa:** Rò động mạch chủ - tá tràng, thắt động mạch chủ, cắt D3, D4, Việt Đức.

## PRIMITIVE AORTO-DUODENAL FISTULA – A PROPOS A SUCCESSFULLY TREATED CASE AT VIET DUC HOSPITAL AND REVIEW THE LITERATURE

### SUMMARY

**Introduction:** Primary aorto-enteric fistula (PAEF) is a rare disease in which a direct communication between the aorta and gastrointestinal structure occurs and causes a gastrointestinal bleeding with high mortality - 100% if untreated in emergency.

**Method:** Retrospective descriptive report of a rare clinical case of aorto-duodenal fistula which was successfully treated at Viet Duc University Hospital, and a review of the literature on this pathology.

<sup>1</sup> Bệnh viện Hữu nghị Việt Đức

<sup>2</sup> Trường đại học Y Hà Nội

\*Tác giả liên hệ: Phùng Duy Hồng Sơn

Email: hongsony81@yahoo.com ĐT: 0962515301

Ngày gửi bài: 30/06/2021, Ngày chấp nhận đăng: 26/01/2022

**Result:** Case report - a 40-year-old male patient was hospitalized with hemorrhagic shock, abdominal pain, continuous melaena, computed tomography without contrast showed images of abdominal aortic aneurysm 7cm of diameter just below the bifurcation of the renal artery, communicating with the gastrointestinal structure. Surgical treatment was oversewing above and below the aneurysm, extra-anatomical bypass with vascular prosthesis; resection of D3, D4 duodenum, duodenum-jejunostomy, jejunostomy. He was discharged from hospital after 26 days, reexamined 3 months after surgery. The

literature in the world reports less than 500 cases of this disease, there are many causes with the most common anatomical locations being fistulas in the duodenum and esophagus.

**Conclusion:** PAEF is a serious disease that requires early diagnosis and multi-specialty emergency management, computed tomography has a high value in definitive diagnosis. Treatment by abdominal aortic oversewing, extra-anatomical bypass and intestinal resection have quite high success rates.

**Keywords:** Aortic - duodenal fistula, aortic ligation, resection D3 - D4, Viet Duc.

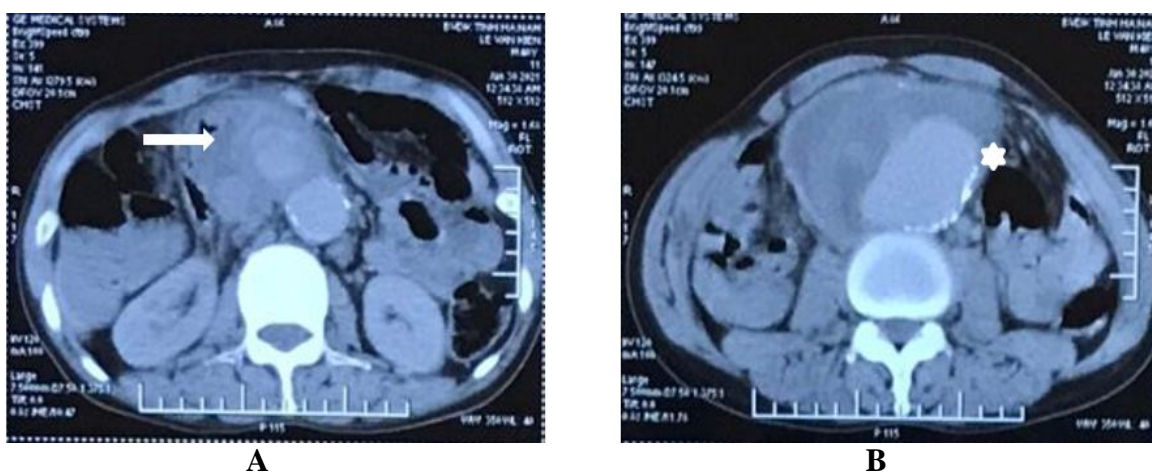
## ĐẶT VẤN ĐỀ

Rò động mạch chủ – đường tiêu hóa tiên phát là hiện tượng xuất hiện đường thông trực tiếp giữa động mạch chủ và ống tiêu hóa. Đây là một trong những nguyên nhân gây xuất huyết tiêu hóa rất hiếm gặp, tùy theo mức độ và vị trí thương tổn, xuất huyết tiêu hóa có thể diễn biến liên tục hoặc thành từng đợt, cũng có thể chảy máu dữ dội khiến bệnh nhân nhanh chóng rơi vào tình trạng sốc. Tất cả bệnh nhân sẽ tử vong nếu không được điều trị. Nhưng nếu bệnh nhân được chẩn đoán kịp thời và điều trị hợp lý, tỉ lệ sống có thể lên đến 60% theo một số tác giả<sup>1</sup>. Vì tính chất hiếm gặp và phức tạp, phẫu thuật điều trị bệnh lý này vẫn còn là thách thức lớn đối với các phẫu thuật viên tim mạch cũng như tiêu hóa. Nhân một trường hợp điều trị thành công bệnh lý rò động mạch chủ

bụng – tá tràng tiên phát tại bệnh viện Hữu nghị Việt Đức, chúng tôi thực hiện nghiên cứu này nhằm mục đích mô tả ca lâm sàng và đối chiếu với y văn thế giới để đưa ra khuyến cáo về chẩn đoán cũng như thái độ xử trí đối với bệnh lý này.

## Báo cáo ca lâm sàng

Bệnh nhân nam 40 tuổi, tiền sử chấn thương sọ não cách 1 năm – đã được điều trị nội khoa ổn định, di chứng rối loạn tâm thần nhẹ. Xuất hiện đau bụng, đi ngoài phân máu đỏ tươi 3 ngày trước khi nhập viện. Bệnh nhân đã đến bệnh viện tỉnh Hà Nam và chuyển bệnh viện Việt Đức trong tình trạng lơ mơ, da niêm mạc nhợt, mạch nhanh 140 lần / phút, huyết áp 90/50 mmHg, nhiệt độ 36,5<sup>0</sup>C bụng chướng, khám thấy khối kích thước 7x5cm cạnh trái rốn đập theo nhịp mạch, ỉa máu đỏ tươi ồ ạt.

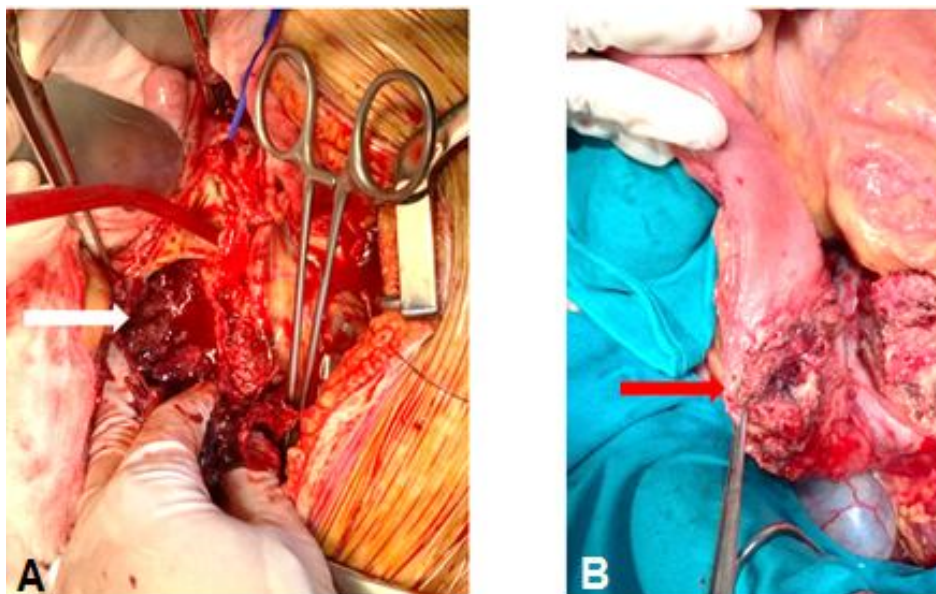


**Hình 1.** A. Hình ảnh tăng tỉ trọng dạng máu trong lòng ống tiêu hóa trên phim cắt lớp vi tính  
B. Hình ảnh khối phòng động mạch chủ bụng với máu tụ lớn xung quanh  
(Chú thích: *mũi tên*: hình ảnh máu trong đường tiêu hóa,  
*dấu sao*: khối máu tụ kích thước lớn 7cm quanh động mạch chủ)

Xét nghiệm công thức máu Hb 55 g/L, Hematocrit 16,6%, bạch cầu 16,8 G/L. Phim chụp cắt lớp vi tính không tiêm thuốc cản quang từ bệnh viện tuyến dưới cho thấy hình ảnh khối phòng động mạch chủ bụng ngay dưới chỗ chia động mạch thận kích thước khoảng 7cm, nghi ngờ có thông với cấu trúc ống tiêu hóa (hình 1).

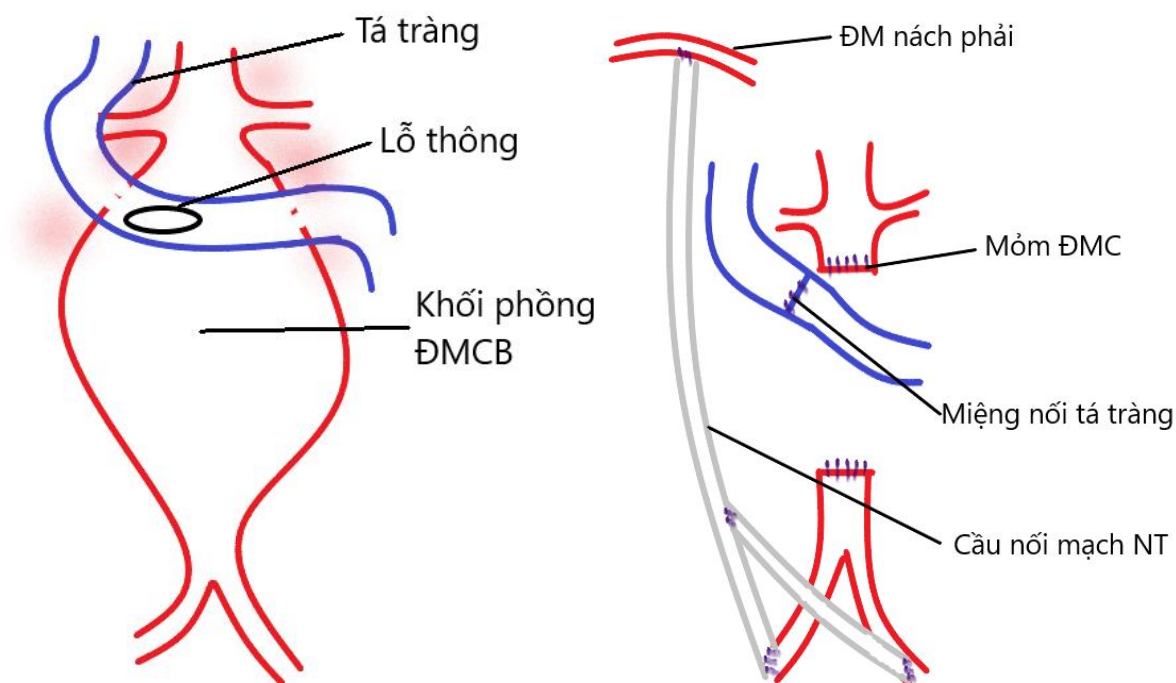
Bệnh nhân được đẩy thẳng vào phòng mổ, đường mổ trắng giữa trên và dưới rốn. Động mạch chủ bụng (ĐMCB) phòng kích thước 7cm từ ngay dưới chỗ chia động mạch thận 2 bên - đến chạc ba chủ chậu, toàn bộ khoang sau phúc mạc dọc cạnh phải ĐMCB từ D3 tá tràng đến chạc ba chủ chậu là khối áp xe lớn. Lỗ thủng gói dưới tá tràng kích thước 2x2 cm thông với động mạch chủ bụng (hình 2). Có nhiều máu trong lòng ruột non và đại tràng. Bệnh nhân được tiến hành phẫu thuật khâu thắt ĐMCB trên và dưới khối phòng, bắc cầu ngoài giải phẫu kiểu nách - đùi

phải, rồi đùi phải - đùi trái bằng đoạn mạch nhân tạo PTFE có vòng xoắn; cắt đoạn D3 - D4 tá tràng, nối tá - hồng tràng, mở thông hồng tràng, trong mổ truyền 10 đơn vị hồng cầu khối và 10 đơn vị huyết tương tươi đông lạnh. Bệnh nhân được chuyển về bệnh phòng sau 3 ngày điều trị tại đơn vị hồi sức tích cực (ICU). Ngày thứ 14 sau phẫu thuật, xuất hiện suy hô hấp sau ăn qua đường miệng, nhịp thở nhanh nông 35 lần / phút, mạch 130 lần / phút, huyết áp 100/50 mmHg, phim X Quang phổi cho thấy tổn thương viêm lan tỏa phổi trái. Bệnh nhân được chuyển lại ICU điều trị với chẩn đoán viêm phổi và ra viện vào ngày thứ 26 sau phẫu thuật với tình trạng ổn định. Khám lại tại thời điểm 1 tháng và 2 tháng sau khi ra viện tình trạng ổn định, ăn đường miệng, đã rút hết mở thông hồng tràng, cầu nối bằng mạch nhân tạo thông tốt, duy trì Aspirin đường uống 100mg / ngày.



**Hình 2.** A. Vị trí rò vào đường tiêu hóa nhìn từ trong lòng động mạch chủ  
B. Tổn thương thủng đoạn D4 tá tràng

(Chú thích: mũi tên trắng: vị trí vỡ khối phòng; mũi tên đỏ: vị trí thủng vào tá tràng)



**Hình 3.** Sơ đồ phẫu thuật thắt ĐMCB và bắc cầu nách đùi – đùi đùi

## BÀN LUẬN

Rò động mạch chủ – đường tiêu hóa được chia thành 2 nhóm: nhóm thương tổn thứ phát được coi là biến chứng sau phẫu thuật hoặc can thiệp động mạch chủ bụng hoặc phẫu thuật đường tiêu hóa, xảy ra với tỉ lệ khoảng 0,7 – 1,7 % các nguyên nhân gây xuất huyết tiêu hóa<sup>2</sup>; còn nhóm thương tổn nguyên phát cực kỳ hiếm gặp tỉ lệ cực hiếm, chỉ chiếm 0,04 – 0,07%<sup>3</sup>. Từ ca bệnh đầu tiên được Salman mô tả năm 1843 đến nay, số trường hợp được báo cáo trên thế giới chưa đến 500 ca bệnh<sup>4</sup>. Bệnh lý này hay gặp nhất trên những bệnh nhân có phồng động mạch chủ bụng kèm theo xơ vữa mạch từ trước, ngoài ra những nguyên nhân khác bao gồm các nhiễm trùng gây viêm động mạch chủ: giang mai, lao; các khối u ác tính; loét đường tiêu hóa; dị vật đường tiêu hóa (kim, xương cá); các ổ áp xe sau phúc mạc và biến chứng do xạ trị<sup>5</sup>. Cơ chế bệnh sinh của rò động mạch chủ – đường tiêu hóa chưa rõ ràng, nhưng nhiều tác giả cho rằng lỗ rò hình thành do sự tiếp xúc và ma sát lâu ngày giữa động mạch chủ (đập theo nhịp) với ống tiêu hóa, cộng thêm vi khuẩn thúc đẩy quá trình hoại tử thành động mạch chủ và ống tiêu hóa tạo nên sự thông thương giữa hai cơ quan này. Rò động mạch chủ - đường tiêu hóa có thể xảy ra ở bất cứ đoạn nào của ống tiêu hóa nhưng hay gặp nhất là ở tá tràng và thực quản. Thống kê của tác giả Yang Song (2008) trên 18 bệnh nhân cho thấy vị trí lỗ rò ở tá tràng chiếm 44%, ở thực quản chiếm 28%<sup>6</sup>. Tại bệnh viện Hữu nghị Việt Đức, chúng tôi cũng đã gặp và điều trị một số trường hợp rò động mạch chủ thứ phát vào tá tràng sau phẫu thuật thay

đoạn động mạch chủ bụng hoặc rò động mạch chủ ngực – thực quản do hóc xương cá, xương gà; nhưng chưa điều trị cho trường hợp nào có tổn thương dạng tiên phát. Trường hợp bệnh nhân trong nghiên cứu này là dạng tổn thương tiên phát đầu tiên gặp tại bệnh viện, với thương tổn phát hiện trong mổ là khối phồng ĐMCB dưới thận vỡ vào đoạn D4 tá tràng. Bệnh nhân dù trẻ tuổi nhưng thành động mạch chủ vôi hóa và nhiều mảng xơ vữa, các xét nghiệm cấy tìm vi khuẩn từ khối phồng cũng như cấy máu trong – sau mổ đều cho kết quả âm tính, chứng tỏ tình trạng rò động mạch chủ - tá tràng có thể được hình thành từ phồng ĐMCB do xơ vữa mạch.

Về dấu hiệu lâm sàng, tam chứng kinh điển bao gồm: đau bụng, xuất huyết tiêu hóa và sờ thấy khối đập theo nhịp mạch cạnh rốn chỉ chiếm khoảng 11-28%<sup>6</sup>. Bệnh nhân của chúng tôi mặc dù là khối phồng động mạch chủ vỡ vào tá tràng nhưng không có biểu hiện xuất huyết tiêu hóa cao mà lại là đi ngoài ra máu tươi ồ ạt. Dấu hiệu xuất huyết tiêu hóa cũng không xảy ra liên tục mà có khi biến mất trong khoảng thời gian vài giờ thậm chí vài tháng. Nguyên nhân là khi huyết áp tụt thấp, cục máu đông xuất hiện sẽ bít lỗ rò lại (nhất là trong trường hợp lỗ rò nhỏ), sau đó khi bệnh nhân trở lại tình trạng huyết động bình thường, cục máu đông sẽ bong ra và hiện tượng xuất huyết tiêu hóa lại tiếp tục<sup>6</sup>, chính vì vậy các bác sĩ lâm sàng có thể chẩn đoán nhầm với các nguyên nhân xuất huyết tiêu hóa khác và bỏ lỡ thời cơ điều trị cho bệnh nhân.

Khi các dấu hiệu lâm sàng không rõ ràng và đầy đủ, cần phối hợp các phương pháp cận lâm

sàng để chẩn đoán xác định. Nội soi ống tiêu hóa là phương pháp cho phép chẩn đoán vị trí tổn thương của ống tiêu hóa cũng như loại trừ được các nguyên nhân xuất huyết tiêu hóa khác. Tuy nhiên phương pháp này chỉ có giá trị trong khoảng 25% số trường hợp rò động mạch chủ – đường tiêu hóa tiên phát<sup>7</sup>, nguyên nhân là do ống nội soi không đến được đầu xa của tá tràng và gặp khó khăn trong việc xác định các tổn thương nằm dưới niêm mạc thực quản nên có thể bỏ sót tổn thương. Chụp cắt lớp vi tính đa dãy là lựa chọn được ưu tiên nếu có nghi ngờ rò động mạch chủ – đường tiêu hóa, do có thể thực hiện nhanh chóng và có độ nhạy cao hơn so với nội soi ống tiêu hóa (60%)<sup>8</sup>. Thêm vào đó, kỹ thuật dựng hình mạch máu cho phép xác định được hình thái giải phẫu của động mạch chủ cũng như vị trí lỗ rò, từ đó lên kế hoạch cho phẫu thuật. Hình ảnh đặc trưng đối với rò động mạch chủ – đường tiêu hóa là thấy thuốc cản quang thoát vào lòng ống tiêu hóa hoặc thấy khí trong lòng động mạch chủ hoặc dày thành ruột kèm theo mất liên tục của tổ chức quanh động mạch chủ. Tại bệnh viện Hữu nghị Việt Đức, chụp cắt lớp vi tính đa dãy được thực hiện một cách hệ thống khi nghi ngờ có tổn thương dạng này ở người bệnh xuất huyết tiêu hóa. Đối với bệnh lý này, việc chẩn đoán xác định có vai trò rất quan trọng do phẫu thuật viên cần kịp thời đưa ra quyết định đối với bệnh nhân trong tình trạng tối cấp cứu. Nếu đưa ra chẩn đoán sai lầm hoặc bệnh nhân không được điều trị, tỉ lệ tử vong là 100%.

Điều trị rò động mạch chủ – đường tiêu hóa bằng phẫu thuật là sự lựa chọn hàng đầu của hầu hết các trung tâm phẫu thuật mạch máu trên thế giới. Tại bệnh viện Hữu nghị Việt Đức, chúng tôi

có ưu thế là có nhiều chuyên khoa ngoại mạch phối hợp đồng thời với nhau, vì vậy ngay khi bệnh nhân được chẩn đoán xác định, kịp ngoại tim mạch và tiêu hóa sẽ đồng thời triển khai mổ cấp cứu cho bệnh nhân. Với sự phát triển ngày càng mạnh mẽ của các kỹ thuật và vật liệu can thiệp mạch máu, can thiệp nội động mạch chủ đặt stent graft bít lỗ rò động mạch chủ có thể được thực hiện trong cấp cứu. Tuy nhiên phương pháp này chỉ được coi như một cách thức điều trị “cầu nối” cầm máu tạm thời nhằm đưa huyết động của bệnh nhân về tình trạng ổn định trước khi được phẫu thuật xử lý tổn thương đường tiêu hóa và ổ nhiễm khuẩn quanh động mạch chủ<sup>9</sup>. Đối với kỹ thuật tái lưu thông mạch, nhiều tác giả lựa chọn trưng thay đoạn mạch chủ chậu bằng đoạn mạch nhân tạo mặc dù tỉ lệ tử vong sau mổ của phương pháp này lên đến 30-40%, chủ yếu do nhiễm trùng, bục miệng nối sau mổ<sup>10</sup>. Bệnh nhân của chúng tôi có khối phòng động mạch chủ sát chỗ chia động mạch thận hai bên, tổ chức quanh khối phòng viêm dính nặng, chúng tôi buộc phải phẫu tích và kẹp động mạch chủ trên chỗ chia động mạch thận hai bên. Nếu thay đoạn mạch nhân tạo tại chỗ, đường khâu nối nằm giữa ổ nhiễm trùng, nguy cơ bục miệng nối rất cao, vì vậy chúng tôi lựa chọn phương án khâu thắt 2 đầu động mạch chủ bụng, lấy bỏ khối phòng và làm sạch tổ chức sau phúc mạc, sau đó tái thông mạch chi dưới bằng cầu nối ngoài giải phẫu (nách - đùi và đùi - đùi). Phương án này mặc dù an toàn hơn về mặt kỹ thuật nhưng có nhược điểm là kéo dài thời gian mổ, khiến cho việc hồi sức sau mổ có phần khó khăn hơn. Kháng sinh phổ rộng sau mổ được khuyến cáo sử dụng đường tĩnh mạch trong ít nhất 4-6 tuần, nhất là khi có bằng chứng nhiễm

khẩn<sup>10</sup>. Ngay cả khi đã được điều trị phẫu thuật kịp thời và hồi sức tích cực sau mổ, tỉ lệ tử vong vẫn rất cao, nghiên cứu của Yang Song cho thấy tỉ lệ tử vong sau mổ lên tới gần 70%<sup>6</sup>. Bệnh nhân của chúng tôi ổn định sau 3 tháng ra viện, tuy nhiên về lâu dài, cầu nối ngoài giải phẫu có thể có nguy cơ tắc do không thuận lợi về mặt huyết động cũng như đường đi. Nếu cầu nối tắc, phương án dự kiến của chúng tôi là tái lưu thông mạch chi dưới bằng cầu nối động mạch chủ ngực – đùi hai bên.

### KẾT LUẬN

Rò động mạch chủ – đường tiêu hóa là bệnh lý hiếm gặp nhưng có tỉ lệ tử vong rất cao nếu không được chẩn đoán và điều trị kịp thời. Chụp cắt lớp vi tính là phương pháp chẩn đoán hình ảnh có giá trị cao. Cần có sự phối hợp đa chuyên khoa tiêu hóa, tim mạch, hồi sức tích cực cả trước, trong và sau mổ. Phương pháp tái thông mạch chi dưới bằng cầu nối ngoài giải phẫu trong bệnh lý này nói riêng và đối với các tổn thương phòng động mạch chủ chậu do nhiễm trùng nói chung là giải pháp khả thi nhằm làm giảm nguy cơ nhiễm trùng – bực miệng nối mạch nhân tạo.

### TÀI LIỆU THAM KHẢO

1. Saers SJ, Scheltinga MR. Primary aortoenteric fistula. *Br J Surg*. 2005; 92: 143-152.
2. Okita R, Mukaida H, Takiyama W *et al*. Successful surgical treatment of aorto-esophageal fistula after esophagectomy. *Ann Thorac Surg*.

2005; 79: 1059-1061.

3. Baril DT, Carroccio A, Ellozy SH *et al*. Evolving strategies for the treatment of aortoenteric fistulas. *J Vasc Surg*. 2006; 44: 250-257.

4. Aksoy M, Yanar H, Taviloglu K *et al*. Rupture of abdominal aortic aneurysm into sigmoid colon: a case report. *World J Gastroenterol*. 2006; 12: 7549-7550.

5. Klonaris C, Vourliotakis G, Katsargyris A *et al*. Primary aortoduodenal fistula without abdominal aortic aneurysm in association with psoas abscess. *Ann Vasc Surg*. 2006; 20: 541-543.

6. Yang Song, Quanda Liu, Hong Shen *et al*. Diagnosis and management of primary aortoenteric fistula: experience learned from eighteen patients. *Surgery*. 2008; 143: 43-50.

7. Delgado J, Jotkowitz AB, Delgado B *et al*. Primary aortoduodenal fistula: pitfalls and success in the endoscopic diagnosis. *Eur J Intern Med*. 2005; 16: 363-365.

8. Wood A, Bendjelid SM, Bendjelid K. Primary aortoenteric fistula: should enhanced computed tomography be considered in the diagnostic work-up. *Anesth Analg*. 2005; 101: 1157-1159.

9. Sarac M, Marjanovic I, Bezmarevic M *et al*. An aortoduodenal fistula as a complication of immunoglobulin G4-related disease. *World J Gastroenterol*. 2012; 18: 6164-6167.

10. Goshtasby P, Henriksen D, Lynd C *et al*. Recurrent aortoenteric fistula: case report and review. *Curr Surg*. 2005; 62: 638-643.