

Bất thường kết nối tĩnh mạch phổi bán phần bên trái với tĩnh mạch vô danh: Nhân một trường hợp lâm sàng và nhìn lại y văn

Lương Tuấn Bảo¹, Đỗ Anh Tiến², Nguyễn Trần Thủy^{2,3*}

TÓM TẮT

Đặt vấn đề: Kết nối tĩnh mạch phổi bất thường bán phần bên trái là một dị tật bẩm sinh rất hiếm gặp và dễ bị bỏ sót. Nếu không được xử trí đúng, dị tật này có thể gây ra nhiều rối loạn nặng nề trong quá trình phát triển của trẻ. Phẫu thuật chuyển tĩnh mạch phổi trở về tâm nhĩ trái là giải pháp cho tình huống này.

Phương pháp: Chúng tôi báo cáo nhân một trường hợp bất thường tĩnh mạch phổi bán phần bên trái đổ về tĩnh mạch vô danh phổi hợp với thông liên thất phần quanh màng được chẩn đoán và phẫu thuật tại khoa Phẫu thuật tim mạch trẻ em, trung tâm tim mạch, bệnh viện E. Qua trường hợp này chúng tôi bàn luận về phương pháp chẩn đoán, điều trị và nhìn lại y văn về thể bất thường tĩnh mạch phổi này.

Kết quả: Trẻ nữ, 15 tháng tuổi, tiền sử: con lần 2, đẻ thường, đủ tháng, cân nặng khi sinh là 3000g, sau sinh không ngạt, không tím; phát hiện tim bẩm sinh từ 30 tuần thai. Sau sinh trẻ ăn, bú được, phát triển tâm thần – vận động bình thường. Gần đây, trẻ ăn kém, chậm tăng cân, đi khám tại bệnh viện tỉnh, chuyển trung tâm tim mạch bệnh viện E. Siêu âm và thông tim phát hiện thông liên thất quanh màng và bất thường tĩnh mạch phổi bán phần bên trái. Chúng tôi tiến hành phẫu thuật sửa toàn bộ bao gồm vá thông liên thất và chuyển tĩnh mạch phổi về nhĩ trái qua đường mổ giữa xương ức. Siêu âm tim sau mổ cho kết quả tốt. Bệnh nhân được ra viện sau mổ 9 ngày.

Kết luận: Phẫu thuật chuyển tĩnh mạch phổi về nhĩ trái đối với bệnh lý bất thường kết nối tĩnh mạch phổi bán phần bên trái cho kết quả tốt.

Từ khóa: Bất thường kết nối tĩnh mạch phổi bán phần; tĩnh mạch vô danh.

ABNORMAL CONNECTION OF THE LEFT PARTIAL PULMONARY VEIN TO THE INNOMINATE VEIN: BY THE WAY A CLINICAL CASE AND REVIEW OF THE MEDICAL LITERATURE

ABSTRACT

Background: The left partial abnormal pulmonary venous connection is a very rare and easily missed congenital anomaly. If not handled properly, this defect can cause many serious disorders in the development of the child. Surgery to return the pulmonary vein to the left atrium is the solution to this situation.¹

Methods: We report a case of a left partial abnormal pulmonary vein draining into the left innominate vein with a perimembranous ventricular septal defect that was diagnosed and operated on at the Pediatric Cardiovascular Surgery Department, Heart center, E hospital. In this case, we discuss methods of diagnosis, treatment, and review the medical literature on

¹ Đại học Y Hà Nội

² Trung tâm Tim mạch, Bệnh viện E

³ Đại học Y Dược, ĐHQGHN

* Tác giả liên hệ: Nguyễn Trần Thủy,

Email: drtranthuyvd@gmail.com, Tel: 0944216866

Ngày nhận bài: 11/02/2022 Ngày cho phép đăng: 12/04/2022

this abnormal form of pulmonary veins.

Results: Female, 15 months old, history: second child, normal delivery, full-term, birth weight 3000g, no asphyxia, no cyanosis after birth; detected congenital heart from 30 weeks gestation. After birth, the child can eat, suckle, and have normal mental-motor development. Recently, the child ate poorly, had slow weight gain, went to the provincial hospital for examination, was transferred to E hospital's cardiovascular center. Ultrasound and cardiac catheterization detected perimembranous ventricular septal defect and left partial pulmonary vein abnormality. We performed a

total surgical repair including patching the ventricular septal defect and transferring the pulmonary vein to the left atrium through the incision between the sternum. Postoperative echocardiography gave good results. The patient was discharged from the hospital 9 days after surgery.

Conclusion: Surgery to transfer the pulmonary vein to the left atrium for the abnormality of the left partial pulmonary vein connection has good results.

Keywords: Abnormal connection of the partial pulmonary vein; innominate vein.

I. ĐẶT VẤN ĐỀ

Kết nối tĩnh mạch phổi bất thường (anomalous pulmonary venous connection - APVC) là một dị tật tim bẩm sinh, trong đó tối thiểu một trong các tĩnh mạch phổi không kết nối trực tiếp vào nhĩ trái, mà đổ về một tĩnh mạch hệ thống hoặc về nhĩ phải¹. Tổn thương này được Winslow mô tả lần đầu vào năm 1739². Trong đó, APVC một phần khác với toàn phần là không phải toàn bộ các tĩnh mạch phổi mà chỉ một phần các tĩnh mạch phổi đổ về tĩnh mạch hệ thống hay nhĩ phải. Đa số các tác giả nhận thấy tĩnh mạch phổi trở về bất thường bên phải thường gặp hơn bên trái^{2,3}. Dòng máu từ tĩnh mạch phổi bất thường thường đổ về tĩnh mạch chủ trên hoặc nhĩ phải, đôi khi là tĩnh mạch chủ dưới, tĩnh mạch vô danh hay xoang vành. APVC cũng thường liên quan đến các dị tật tim bẩm sinh khác, đáng chú ý nhất là thông liên nhĩ với tỷ lệ mắc khoảng 15% ở bệnh nhân thông liên nhĩ lỗ thứ phát, và lên tới 90% đối với bệnh nhân thông liên nhĩ thể xoang tĩnh mạch³. Trong bất thường tĩnh mạch phổi trở về bên trái, tĩnh mạch bất thường thường đổ vào

tĩnh mạch vô danh qua một tĩnh mạch thẳng đứng bất thường².

Kết nối tĩnh mạch phổi bất thường một phần đơn thuần thường dễ bị bỏ qua vì nó không có triệu chứng trong hầu hết các trường hợp². Vì vậy đa số các báo cáo thường đề cập đến bệnh nhân ở tuổi trưởng thành. Chẩn đoán bệnh chủ yếu dựa vào các triệu chứng lâm sàng của tổn thương phối hợp và siêu âm Doppler tim. Xquang ngực giúp gợi ý chẩn đoán. Thông tim, CT, MRI cho hình ảnh chẩn đoán xác định và cung cấp các thông số giúp chỉ định phẫu thuật⁴.

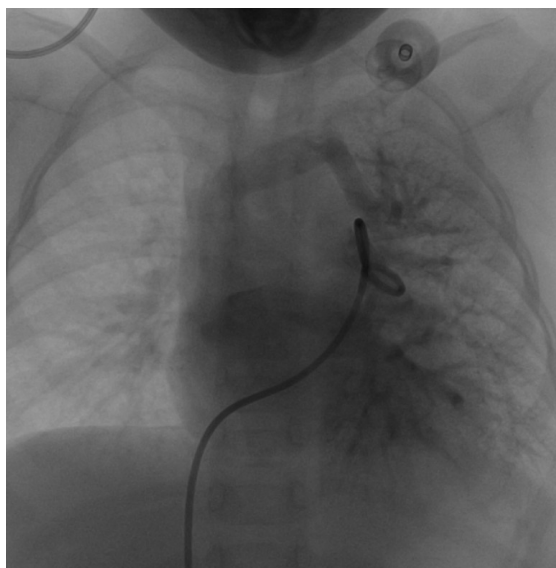
Sự tăng nặng của các triệu chứng lâm sàng, rối loạn chức năng thất phải hoặc shunt trái – phải đáng kể ($Q_p/Q_s > 1,5$) là những chỉ định phẫu thuật chính^{2,4}. Giải pháp điều trị phẫu thuật chủ yếu đối với APVC hiện nay là phẫu thuật sửa chữa toàn bộ, chuyển các tĩnh mạch phổi trở về nhĩ trái và xử lý thương tổn phối hợp. Hai nguyên nhân chính thường gây tử vong sau mổ là tăng áp lực động mạch phổi và phù phổi cấp⁵. Các biến chứng hậu phẫu thường gặp nhất là rối loạn chức năng nút xoang, hẹp miệng nối tĩnh mạch phổi hoặc hệ thống².

Chúng tôi đưa ra một trường hợp lâm sàng với thể bệnh của APVC bán phần bên trên trái đổ về tĩnh mạch vô danh qua tĩnh mạch thẳng đứng phối hợp với thông liên thất phần màng đã được khám, chẩn đoán trước sinh và điều trị tại Khoa phẫu thuật tim trẻ em -Trung tâm tim mạch, Bệnh viện E để bàn luận về chẩn đoán, điều trị của bệnh nhân, và nhìn lại y văn về thể bất thường tĩnh mạch phổi này.

II. CA LÂM SÀNG

Trẻ nữ, 15 tháng tuổi, tiền sử: con lần 2, đẻ thường, đủ tháng, cân nặng khi sinh là 3000g, sau sinh không ngạt, không tím; phát hiện tim bẩm sinh từ 30 tuần thai. Sau sinh trẻ ăn bú được, phát triển tâm thần – vận động bình thường. Gần đây trẻ ăn kém, chậm tăng cân, đi khám tại bệnh viện tỉnh, chuyển trung tâm tim mạch bệnh viện E. Khám: trẻ tỉnh, A/AVPU, khó thở Ross II, tim

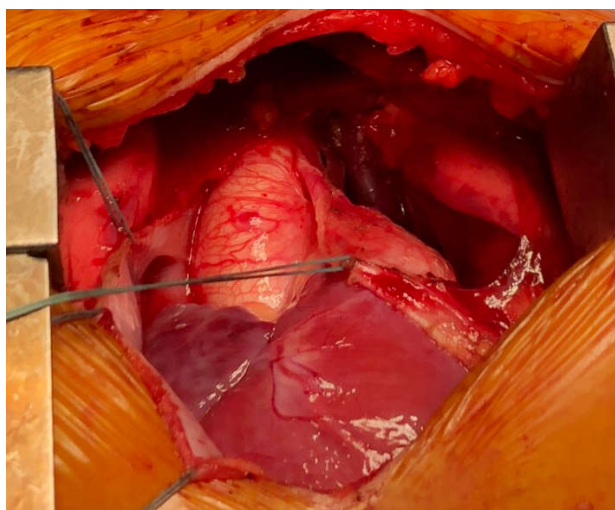
đều 110 lần/phút, thổi tâm thu 3/6 khoang liên sườn III, IV cạnh ức trái, phổi thông khí đều, không rales, gan mấp mé dưới bờ sườn. Siêu âm tim lần 1: Thông liên thất phần quanh màng kích thước 3,3 mm, shunt T-P, chênh áp tối đa qua lỗ thông 100 mmHg. Theo dõi bất thường đổ về của tĩnh mạch phổi dưới trái, 3 tĩnh mạch phổi còn lại đổ vào nhĩ trái. Siêu âm tim lần 2: Nhánh TMP trên bên trái đổ vào tĩnh mạch vô danh, 3 TMP còn lại đổ vào nhĩ trái bình thường. Thông liên thất quanh màng kích thước 4 mm, shunt T-P, PG qua shunt 70 mmHg. Bệnh nhân đã được làm thông tim chẩn đoán. Kết quả: Thông liên thất phần màng kích thước 4,3x2,7mm. Bất thường tĩnh mạch phổi trên trái kích thước 5mm đổ về tĩnh mạch vô danh về nhĩ phải. Các tĩnh mạch còn lại kết nối bình thường.



Hình 1. Hình ảnh thông tim tĩnh mạch phổi trên trái đổ về tĩnh mạch vô danh

Bệnh nhân được chỉ định phẫu thuật với chẩn đoán: Thông liên thất phần quanh màng, tĩnh mạch phổi bất thường trên trái đổ về tĩnh mạch vô danh. Bệnh nhân được mở ngực theo đường dọc giữa xương ức, chạy máy tuần hoàn ngoài cơ thể với canule đặt vào động mạch chủ lên, tĩnh mạch chủ trên và tĩnh mạch chủ dưới. Liệt tim qua gốc động mạch chủ sử dụng dung dịch liệt tim custodiol. Tổn thương: Thông liên thất phần quanh màng được bịt 1 phần bởi tổ chức van ba lá.

Tĩnh mạch vô danh giãn, tĩnh mạch phổi trên trái đổ về tĩnh mạch vô danh qua tĩnh mạch thẳng. Tiến hành: Vá thông liên thất, cắt tĩnh mạch thẳng tại vị trí nối với tĩnh mạch vô danh, nối tĩnh mạch thẳng với tiểu nhĩ trái. Ngừng máy tim phổi nhân tạo, rút các ống, trung hòa heparin và đóng ngực theo giải phẫu. Tổng thời gian chạy tuần hoàn ngoài cơ thể 80 phút, thời gian kẹp chủ 39 phút. Tổng thời gian phẫu thuật 180 phút.



Hình 2. Tĩnh mạch phổi trên trái đổ về tĩnh mạch vô danh qua tĩnh mạch thẳng

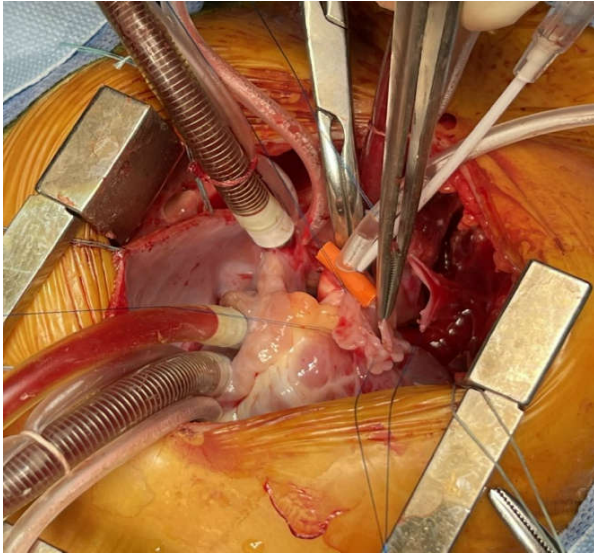
Sau mổ bệnh nhân được thở máy, hồi sức tích cực và rút ống nội khí quản sau 23h trong tình trạng toàn thân và huyết động ổn định. Bệnh nhân được tiếp tục điều trị nội khoa và ra viện sau mổ 9 ngày. Siêu âm tim sau mổ cho kết quả tốt: lỗ thông liên thất được đóng kín, không có hẹp lỗ đổ về của tĩnh mạch phổi trên trái.

III. BÀN LUẬN

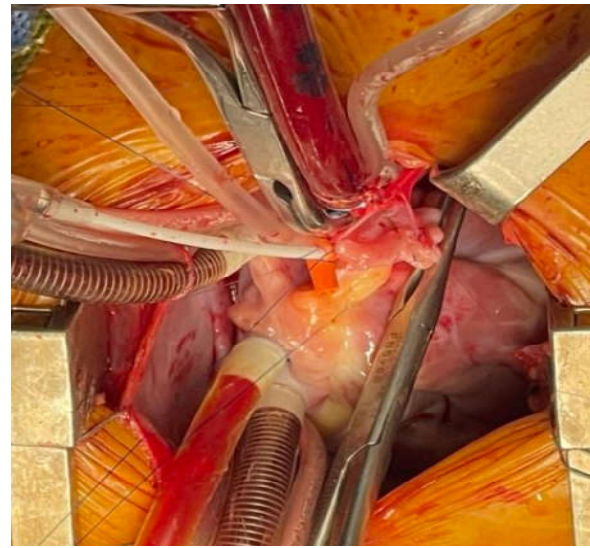
APVC được xếp vào nhóm dị tật tim bẩm sinh shunt trái – phải do sự thất bại trong quá trình kết nối phôi học tĩnh mạch phổi vào tâm nhĩ trái. Tỷ lệ mắc ước tính của bệnh APVC một phần từ 0,4 – 0,7% trong số trẻ bị tim bẩm sinh⁶. Do thường liên quan với thông liên nhĩ, điều này dẫn đến làm tăng thêm thể tích của luồng shunt trái – phải dẫn tới tăng khả năng làm tăng áp động mạch phổi. Có khoảng 18,2% trường hợp APVC một phần có bất thường tĩnh mạch phổi trái với dạng phổi biến nhất là tĩnh mạch phổi trên trái kết nối với tĩnh mạch vô danh

thông qua tĩnh mạch thẳng, khiến cho đôi khi có thể bị chẩn đoán nhầm là tĩnh mạch chủ trên trái⁷. Để phân biệt tĩnh mạch chủ trên trái hay bất thường tĩnh mạch phổi trên trái có thể dựa vào kích thước tĩnh mạch vô danh. Trường hợp có tĩnh mạch chủ trên trái đổ về, tĩnh mạch vô danh thường tăng kích thước. Ngược lại tĩnh mạch vô danh thường không có hoặc nhỏ trong trường hợp tĩnh mạch chủ trên trái.

Trong trường hợp của chúng tôi, lâm sàng bệnh nhân có biểu hiện điển hình của bệnh thông liên thất. Việc phát hiện chính xác tổn thương bất thường tĩnh mạch phổi không hề dễ dàng. Do sự khác nhau về siêu âm tim giữa các lần, chúng tôi đã đề nghị làm thêm thông tim để chẩn đoán xác định tổn thương. Theo kinh nghiệm của chúng tôi, thông tim cung cấp các thông tin về cấu trúc giải phẫu trong và ngoài tim đồng thời cho biết các chỉ số Qs, Qp, đo áp lực, nồng độ oxy tại các buồng tim, tĩnh mạch... phục vụ chỉ định phẫu thuật sửa toàn bộ.

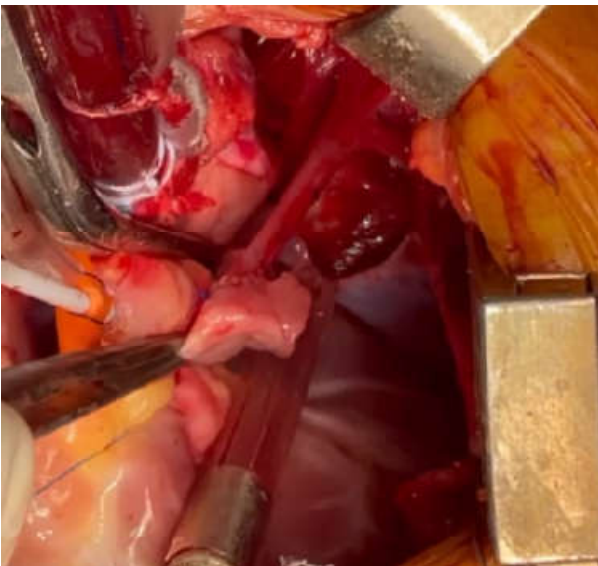


Bước 1: Tạo hình miệng nối

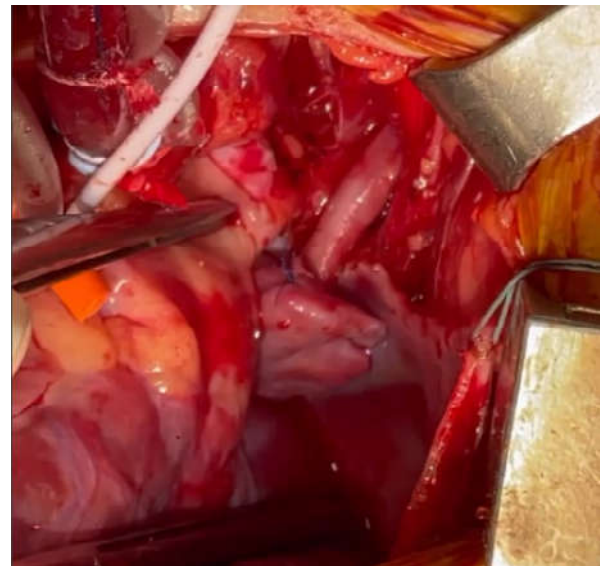

Bước 2: Nối TM thẳng với tiểu nhĩ trái

Ở những bệnh nhân không có triệu chứng với phân suất shunt thấp, không rối loạn chức năng thất phải, không có tiến triển lâm sàng có thể theo dõi chặt chẽ. Chúng chỉ định phẫu thuật khi bệnh nhân có hội chứng tăng áp lực động mạch phổi cố định². Sau khi xác định bệnh nhân đủ chỉ định phẫu thuật, chúng tôi tiến hành phẫu thuật sửa toàn bộ bao gồm: đóng lỗ thông liên thất qua đường mở nhĩ phải và nối tĩnh mạch thẳng với tiểu nhĩ trái khôi phục lại sinh lý tuần hoàn bình thường.



Bước 3: Hoàn tất miệng nối



Bước 4: Kiểm tra khi tim đập lại

Theo dõi biến chứng sau phẫu thuật, ngoài các biến chứng chung của phẫu thuật và phẫu thuật tim như chảy máu sau mổ, suy hô hấp, suy tim, tăng áp lực động mạch phổi... trong phẫu thuật sửa chữa APVC một phần bên trái cần phải

lưu ý về một số biến chứng sau đây:

- Hẹp tắc tĩnh mạch phổi là biến chứng thường gặp. Nguyên nhân do kỹ thuật mổ, đường khâu bị hẹp, tĩnh mạch phổi bị gập. Vì vậy cần kiểm tra trong mổ, ngay sau mổ để phát hiện xử lý kịp thời.

- Tăng áp lực tĩnh mạch bên trái xảy ra khi có hẹp tĩnh mạch chủ trên trái hay tĩnh mạch vô danh do khi khâu cắt tĩnh mạch thẳng làm hẹp.

Trong trường hợp của chúng tôi, bệnh nhân không gặp biến chứng nào sau phẫu thuật.

IV. KẾT LUẬN

Bệnh lý bất thường đổ về tĩnh mạch phổi trái phối hợp với thông liên thất là một bệnh lý tim bẩm sinh rất hiếm gặp, dễ bỏ sót chẩn đoán và có thể để lại những hậu quả nặng nề. Vì vậy cần kết hợp các phương pháp chẩn đoán để có thể chẩn đoán sớm cho bệnh nhân. Phẫu thuật sửa toàn bộ cho kết quả tốt.

TÀI LIỆU THAM KHẢO

1. Konduri A, Aggarwal S. Partial And Total Anomalous Pulmonary Venous Connection. In: *StatPearls*. StatPearls Publishing; 2021.

2. El-Kersh K, Homsy E, Daniels CJ, Smith JS. Partial anomalous pulmonary venous return: A case series with management approach. *Respir Med Case Rep*. 2019;27:100833.

3. Seecheran RV, Dookie T, Seecheran VK, et al. Partial Anomalous Pulmonary Venous Connection: A Great Imitator? *J Investig Med High Impact Case Rep*. 2020;8:2324709620933425.

4. Sears EH, Aliotta JM, Klinger JR. Partial anomalous pulmonary venous return presenting with adult-onset pulmonary hypertension. *Pulm Circ*. 2012;2(2):250-255.

5. Kirklin, Barratt - Boyes (2013), "Total anomalous pulmonary venous connection", *Cardiac Surgery*, 3rd Edition, Churchill Livingstone, NewYork, 753 -776.

6. Pisola D, Bifulco V. Left partial anomalous pulmonary venous connection (PAPVC), a rare pulmonary venous variant. *Radiology Case Reports*. 2020;15(12):2515-2518.

7. Lyen S, Wijesuriya S, Ngan-Soo E, et al. Anomalous pulmonary venous drainage: a pictorial essay with a CT focus. *Journal of Congenital Cardiology*. 2017;1(1):7.